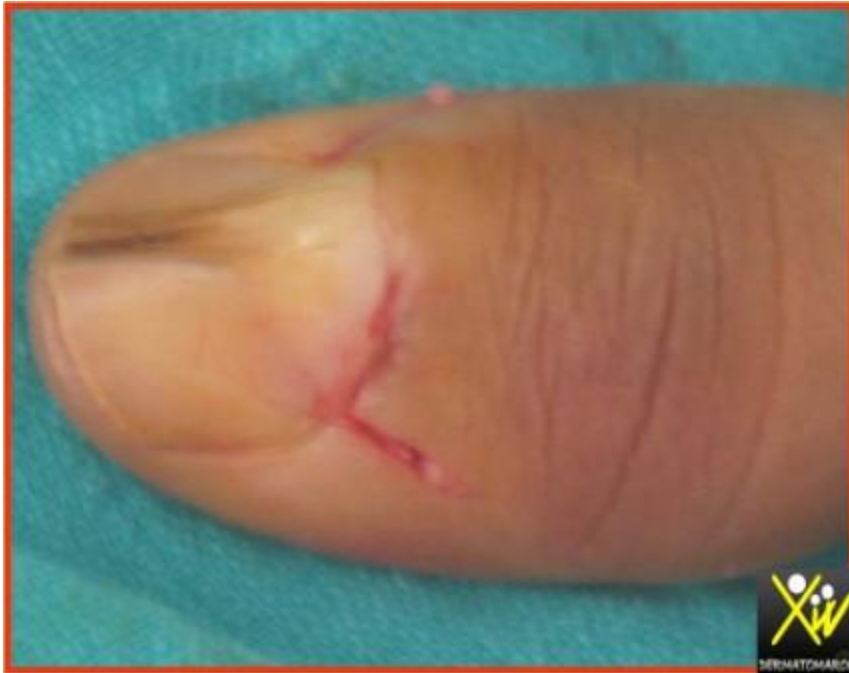

Tuméfaction sous unguéale



Mr. Mohamed, 23 ans consulte pour une tuméfaction sous unguéale indolore apparue 1 an apres un traumatisme du pouce gauche, la radiologie standard est normale. Quel est votre diagnostic ?

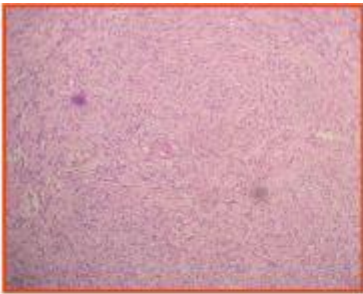
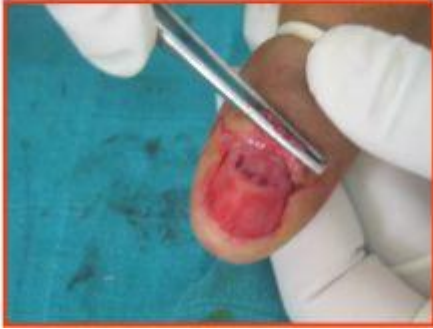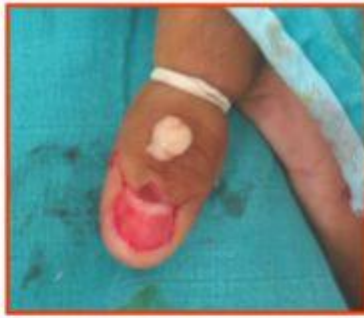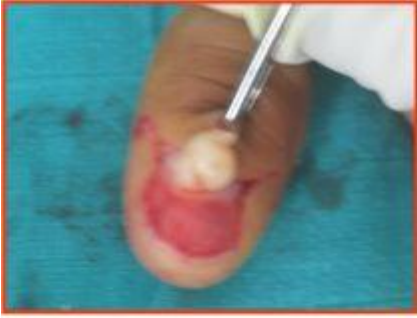Conduite pratique (Solution)

SCHWANNOME

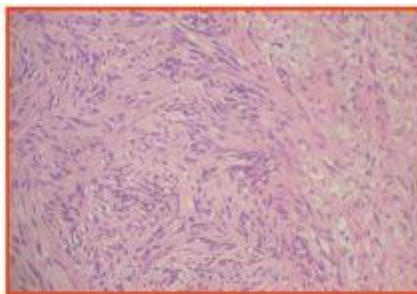
Tumeur bénigne, qui se développe aux dépends des gaines nerveuses périphériques

Localisation sous unguéale exceptionnelle : 2 cas dans la littérature (ce cas serait le 3ème).

Pr S.Chiheb



Prolifération schwannienne (faisceaux tourbillonnants)



Aspect palissadique des cellules, fusiformes et noyaux allongés



Expression nucléaire des cellules par la PS100 (immuno-histochimie)

