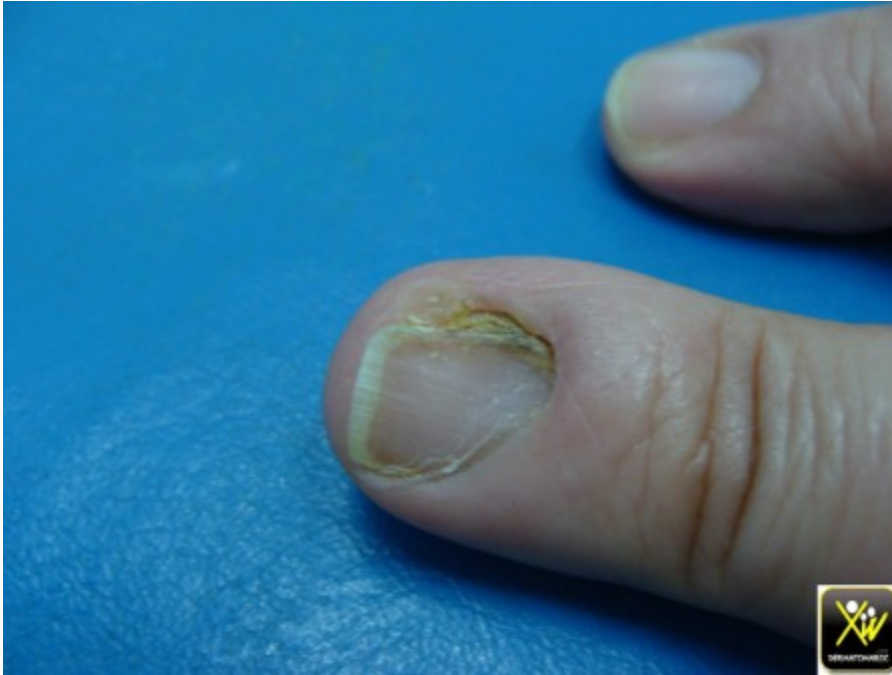

# Dystrophie unguéale

Cette femme consulte pour une



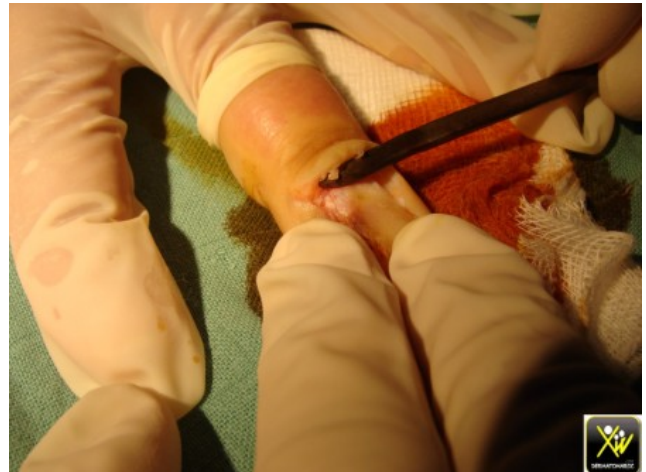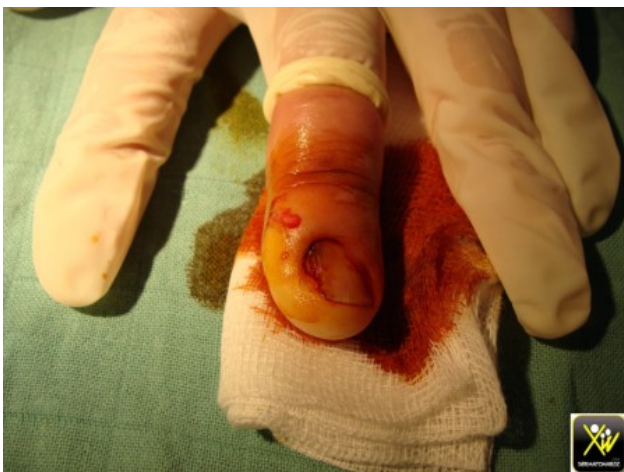dystrophie unguéale

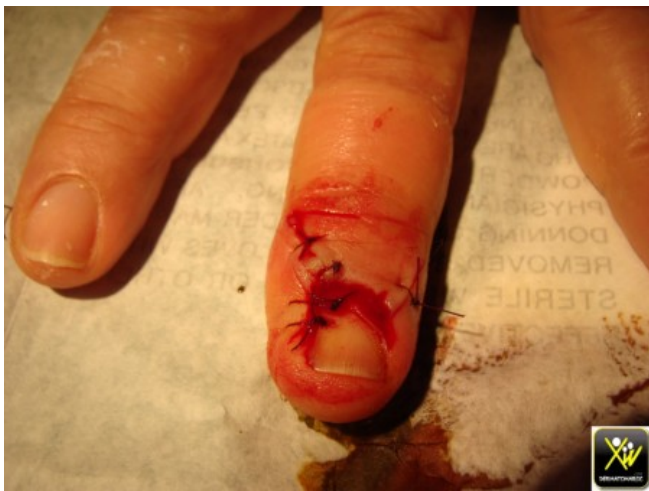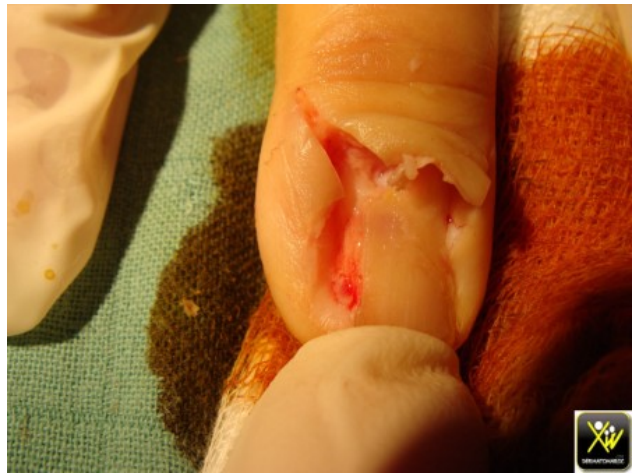
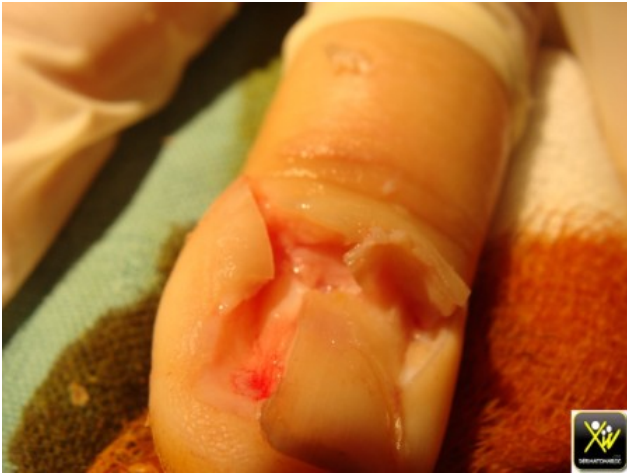douloureuse et parfois suintante. Quel diagnostic évoquer et quelle est la conduite pratique?

## Conduite pratique (Solution)

Tumeur matricielle.

l'intervention chirurgicale trouve une tumeur matricielle.





l'histologie est hésitante entre botriomycome et nodule de kaposi.

les suites ont été simples.

la douleur et la gêne quotidienne n'existent plus.