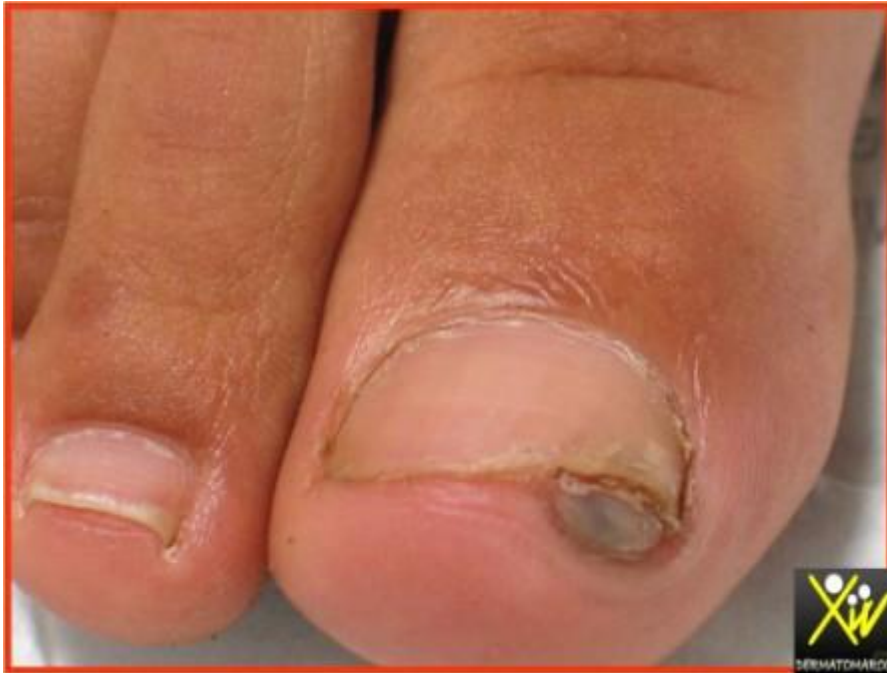

Douleur unguéale



Mohcine, 12 ans, a présenté une douleur unguéale depuis 3 mois, suite à un Traumatisme du pied. La Radiographie standard est normale, Quelle est votre conduite ?

Conduite pratique (Solution)

FIBROME DE L'ONGLE

T. bénigne du tissu conjonctif :

Fibrokératome acquis : post-traumatique

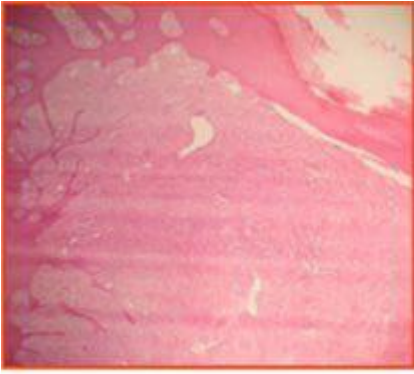
T. Koenen : sclérose tubéreuse Bourneville

Dermatofibrome : apparition spontanée

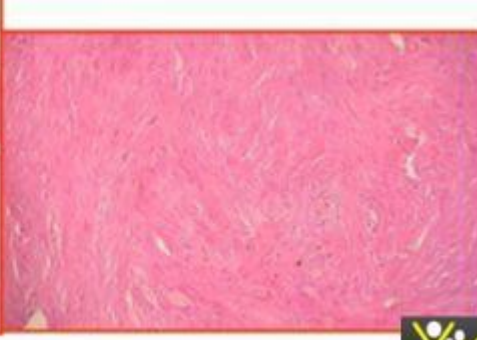
Le traitement est chirurgicale.

Histologie : amas de collagène, fibroblastes,

Pr S.Chiheb



Hyperplasie de l'épiderme,
prolifération fibroblastique dermique



Prolifération fibroblastique

