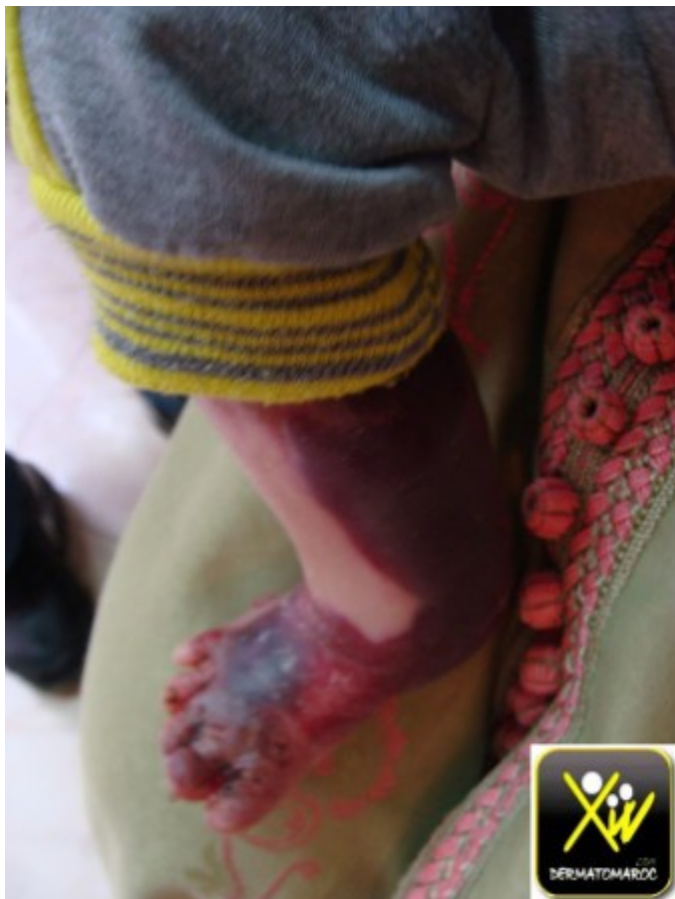
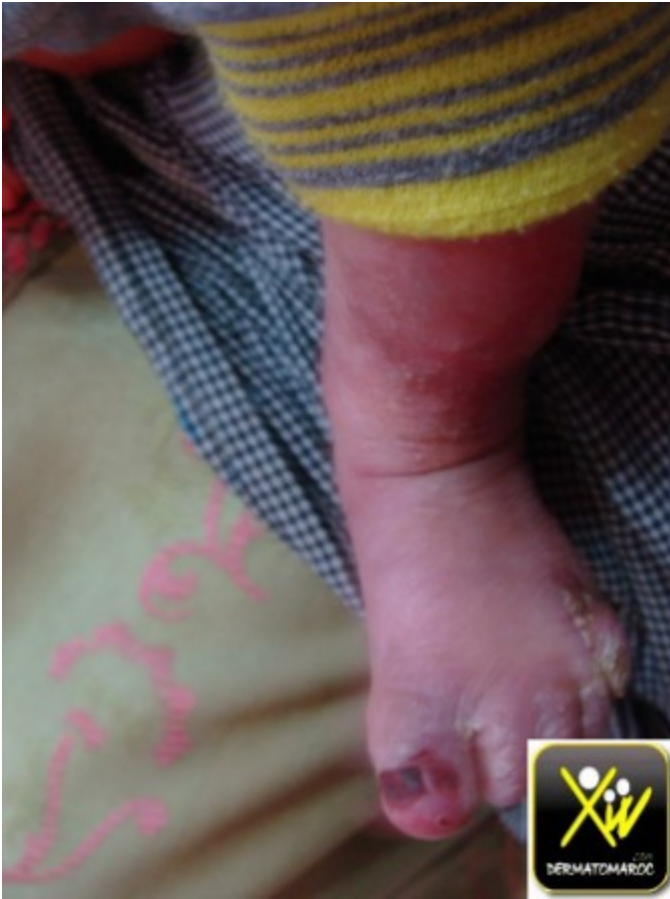
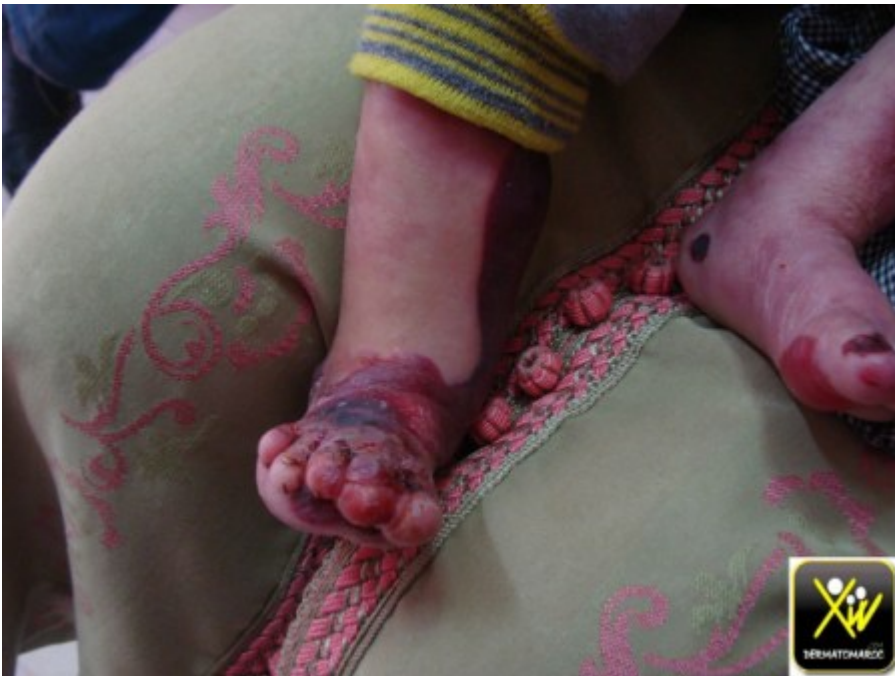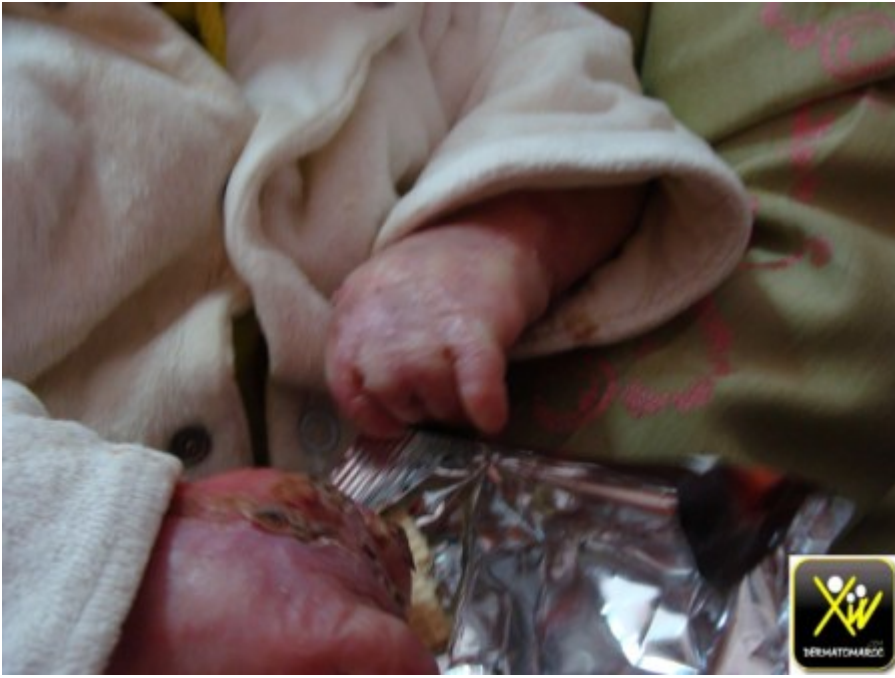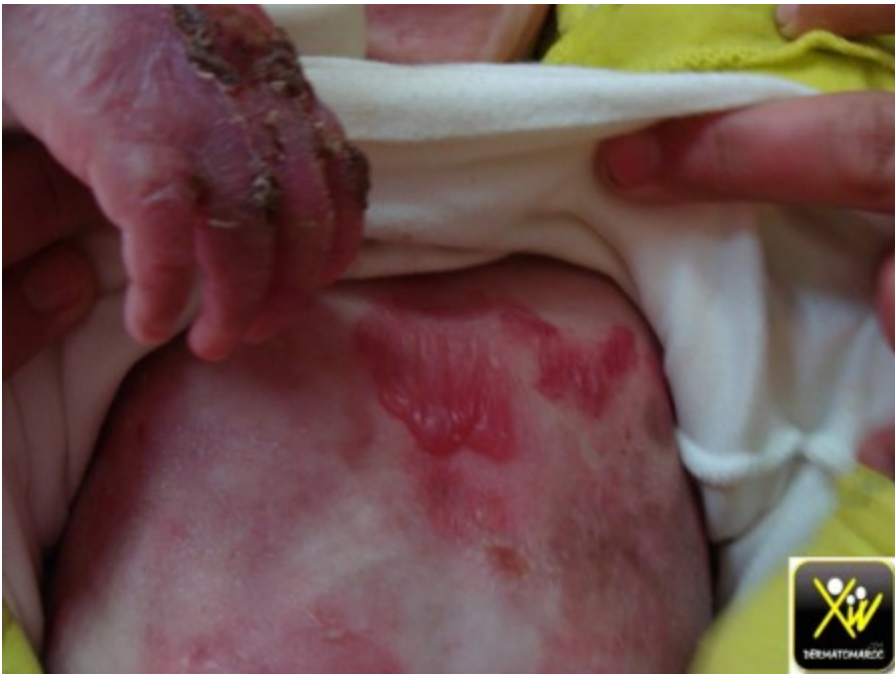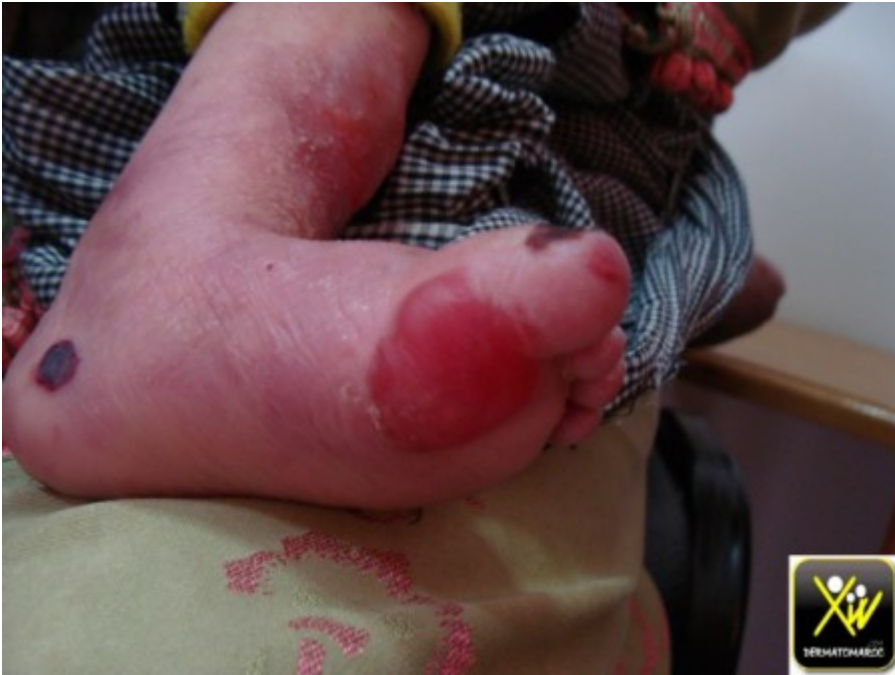Des bulles congénitales

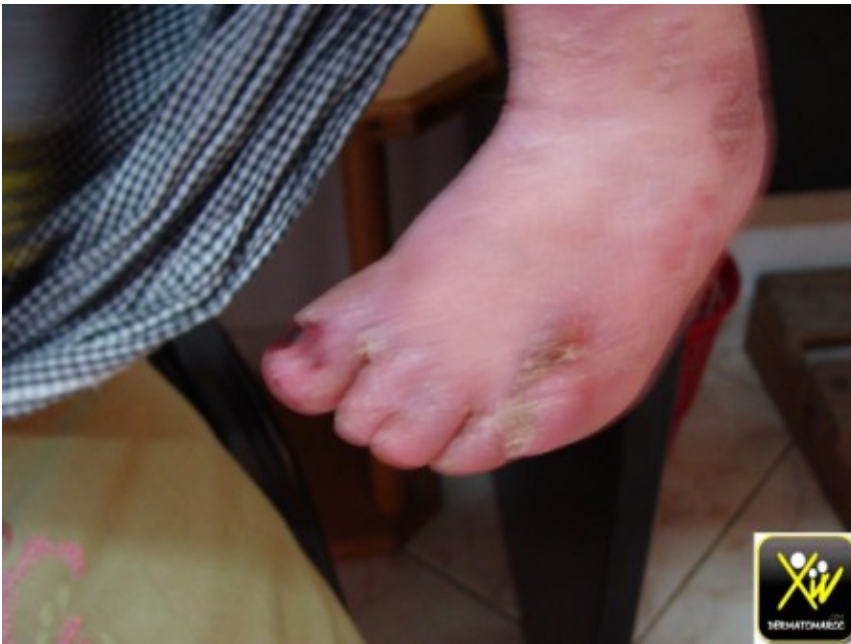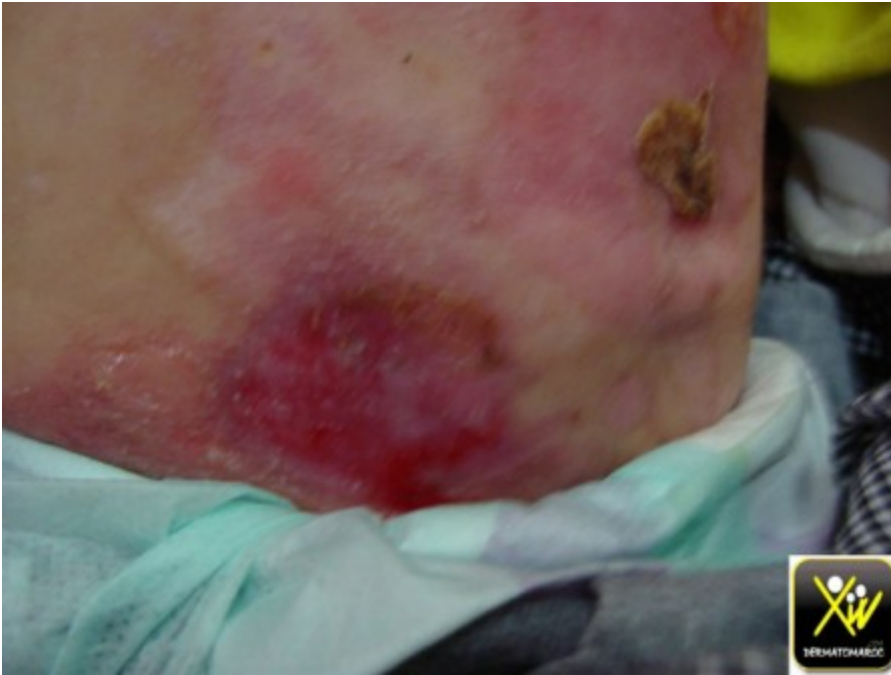
Depuis la naissance, ces bulles ne font que se multiplier, se généraliser, apparaître au moindre traumatisme, et











Bulles hereditaires congenitales

cicatrisent en laissant des sequelles retractiles et synechiantes.

Quel est le diagnostic a évoquer?

Conduite pratique(solution)

Epidermolyse héréditaire congénitale Le type est jonctionnelle generalisee