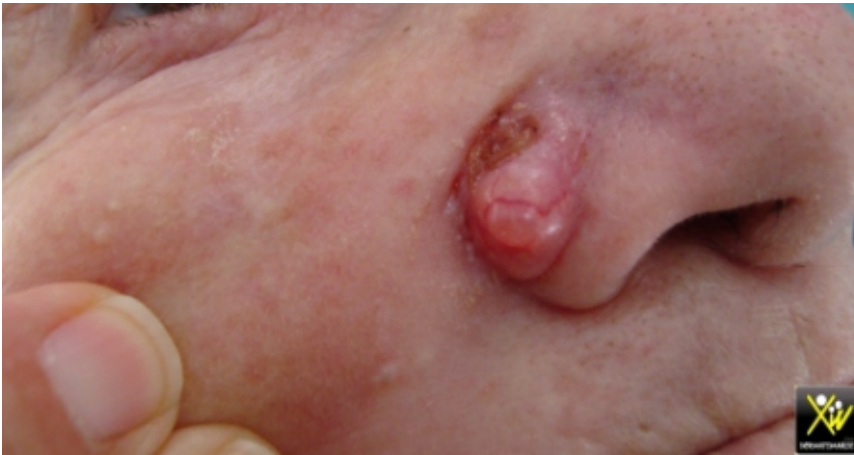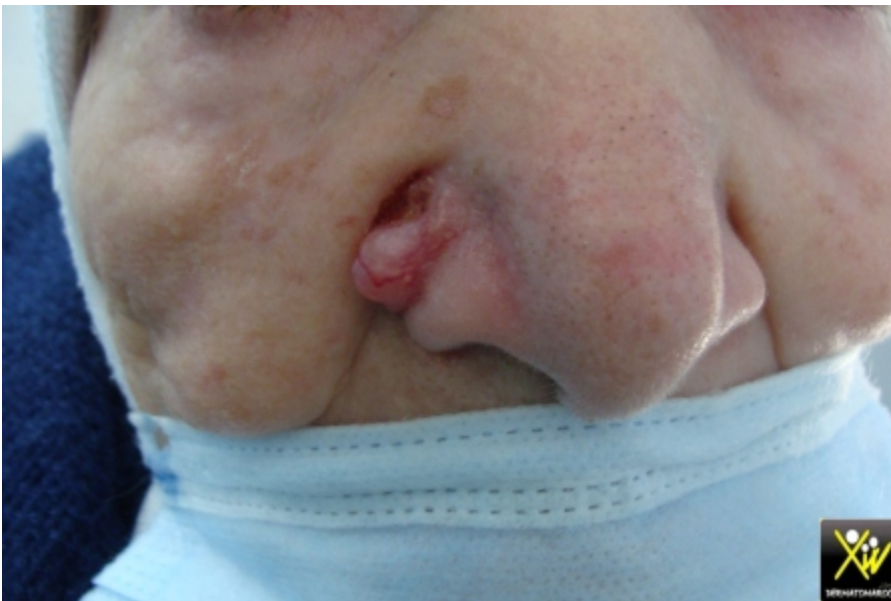


# Tumeur lisse parcourue de télangiectasies.

Le souci esthétique et l'augmentation du volume de cette tumeur de l'aile du nez



Tumeur lisse parcourue de télangiectasies



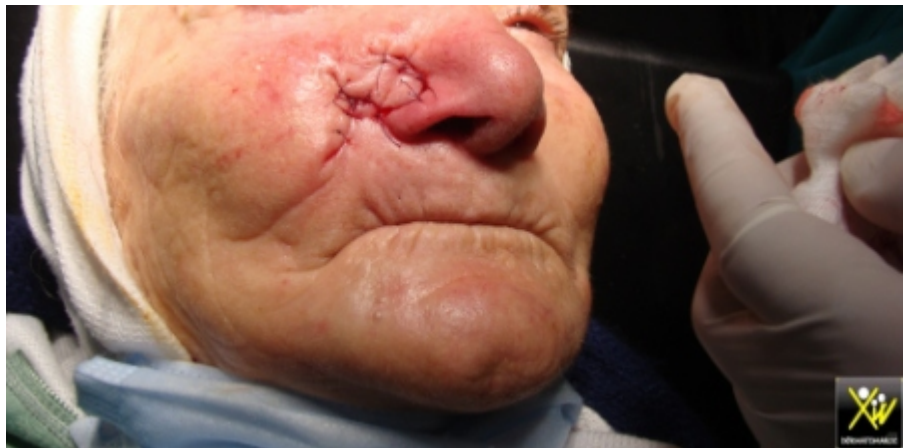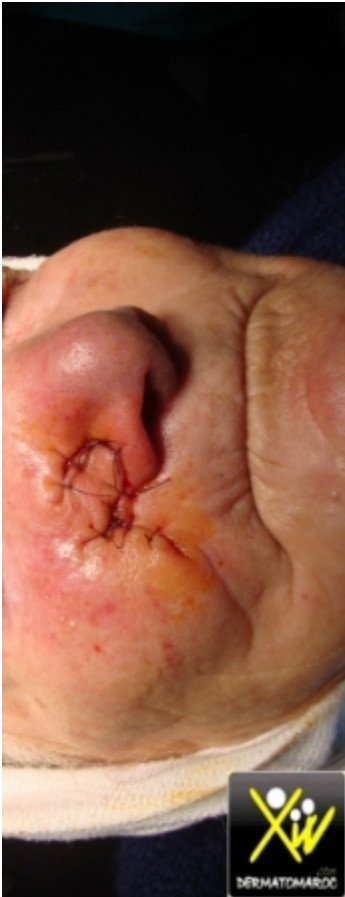Quel est votre diagnostic ?

Comment traiter?

## Conduite pratique (solution).

Carcinome baso cellulaire nodulaire.  
les télangiectasies sont assez spécifiques.

Exérèse chirurgicale sous anesthésie locale avec lambeau pour fermeture



la confirmation est toujours histologique:

**Macroscopie :**

En formol, on a reçu un fragment cutané mesure 1,8cm complètement ulcéré

**Histologie :**

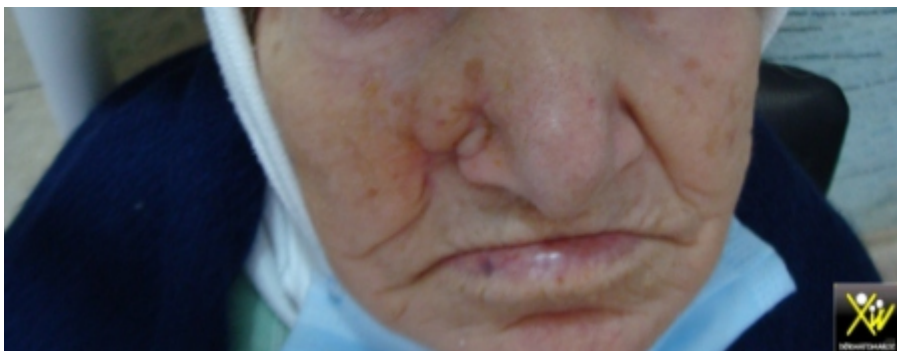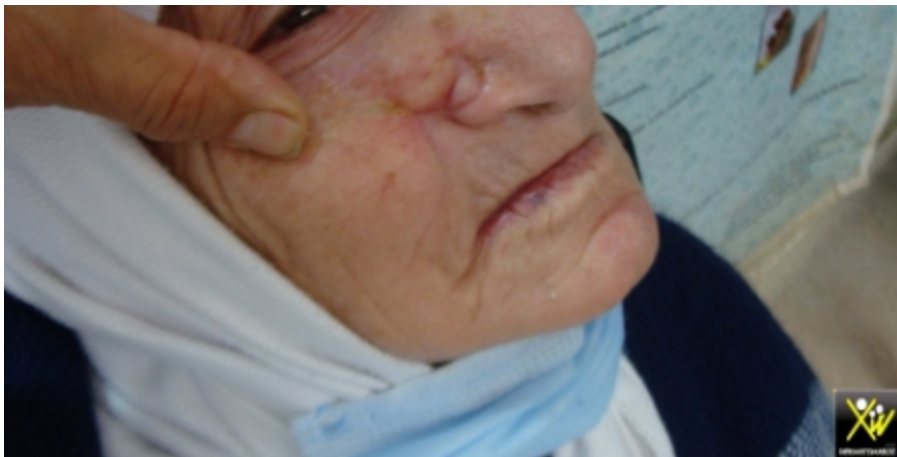
Le prélèvement communiqué a porté jusqu'au derme profond, montre en effet une formation tumorale de type basaloïde, d'aspect nodulaire, faite de petits amas et de travées infiltrantes au sein d'un stroma fibreux et modérément inflammatoire. Les cellules sont de taille moyenne, modérément atypiques, prennent une disposition palissadique en périphérie avec présence de petites fentes de rétraction. Les figures de mitose sont en nombre modéré. La tumeur arrive à 2mm de la limite profonde et à 2 à 4mm des limites latérales. Présence d'images d'engainement périnerveux

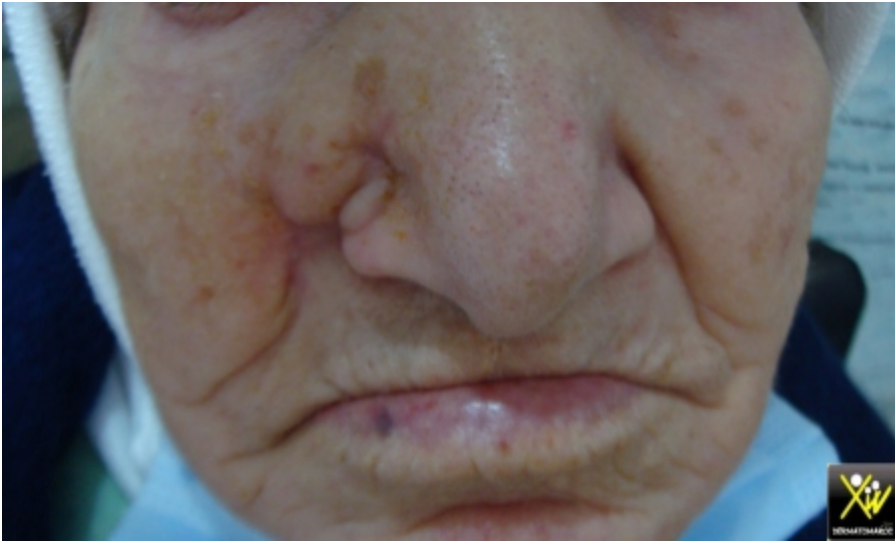
**CONCLUSION :**

Carcinome basocellulaire dont la résection chirurgicale est complète (2mm de la limite profonde et 2 à 4mm des limites latérales).

LABORATOIRE LARACHE D'ANATOMIE  
DE CYTLOGIE PAPAIRES  
DE GÉNÉTIQUE  
DE PATHOLOGIE  
Dr. EL HOSSINI

L'ablation des files est faite après cinq jours, et la patiente est revue après une dizaine de jours:





.