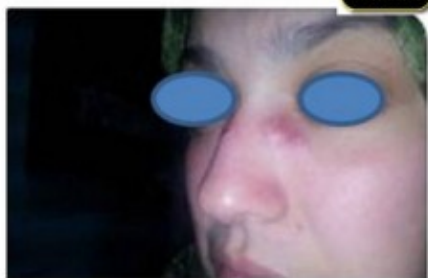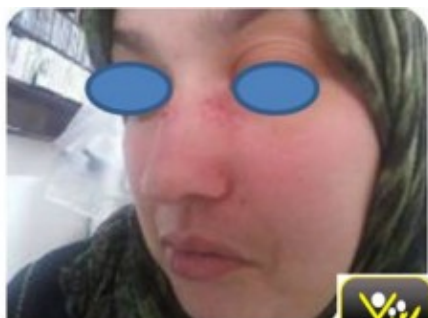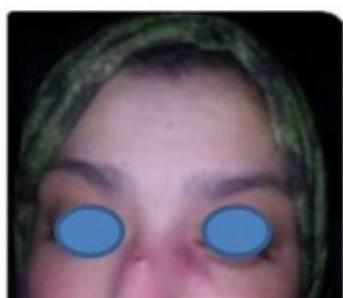


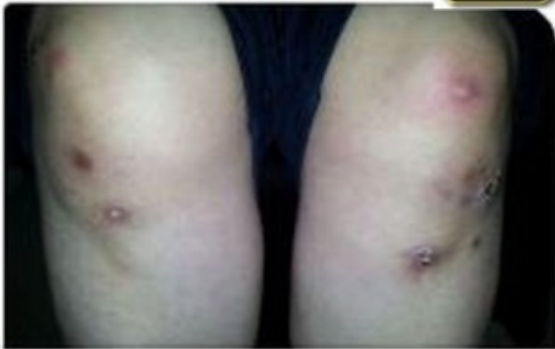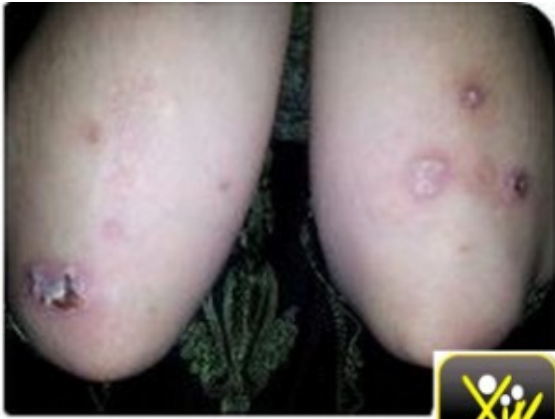Plaques, pustules et croûtes avec adénopathies.

Cette femme consulte pour Plaques, pustules et croûtes avec adénopathies.



Plaques, pustules et croûtes avec adénopathies.



Plaques, pustules et croûtes avec adénopathies.

Que faire?

Cas du Dr Begdori MM, Spécialiste en ORL, Tetouan, Maroc.

Conduite pratique (solution)

Conduite pratique (solution)

Biopsie cutanée et des adénopathies. L'histopathologie a montré qu'il s'agit d'une tuberculose ganglionnaire et cutanée

