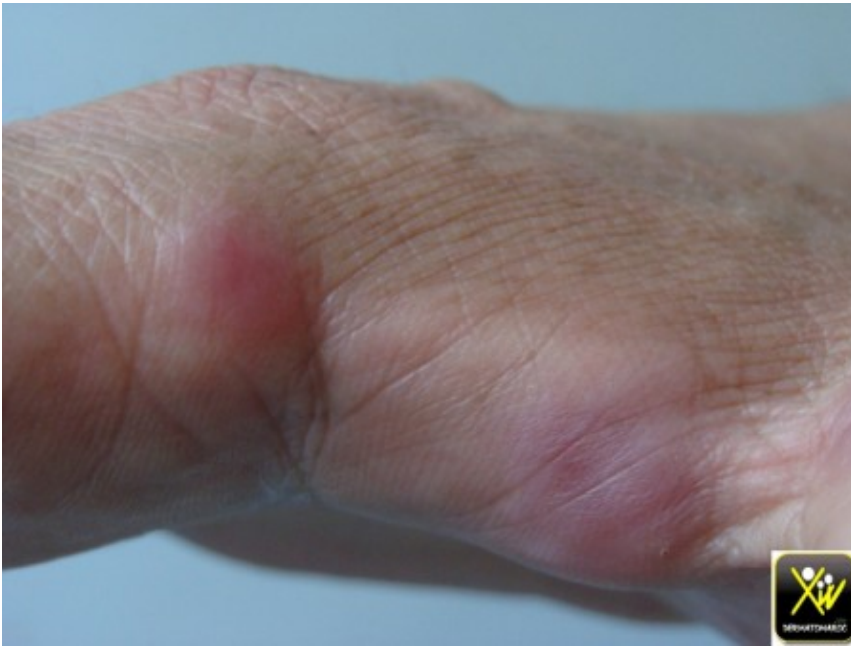
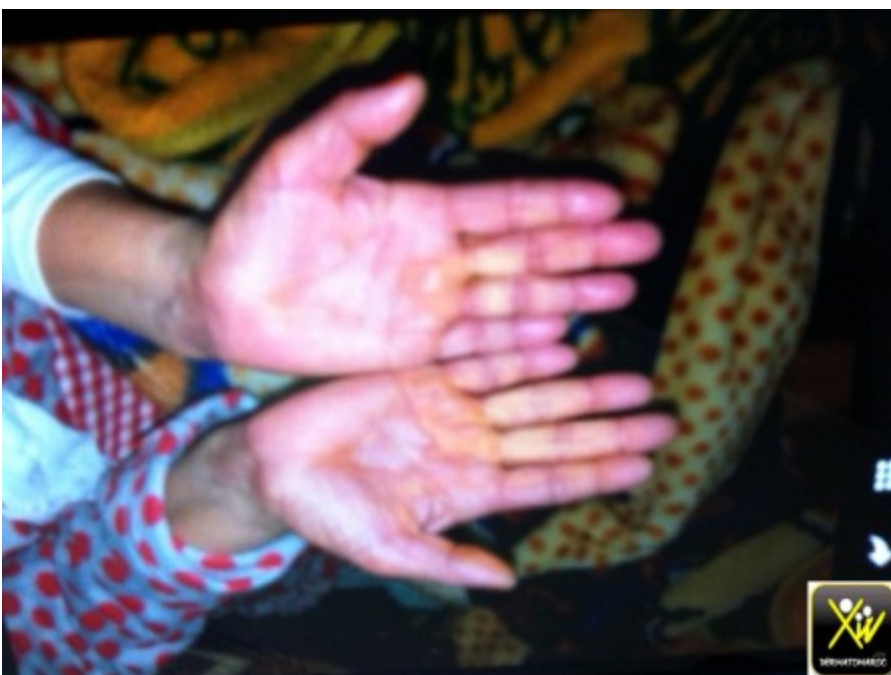
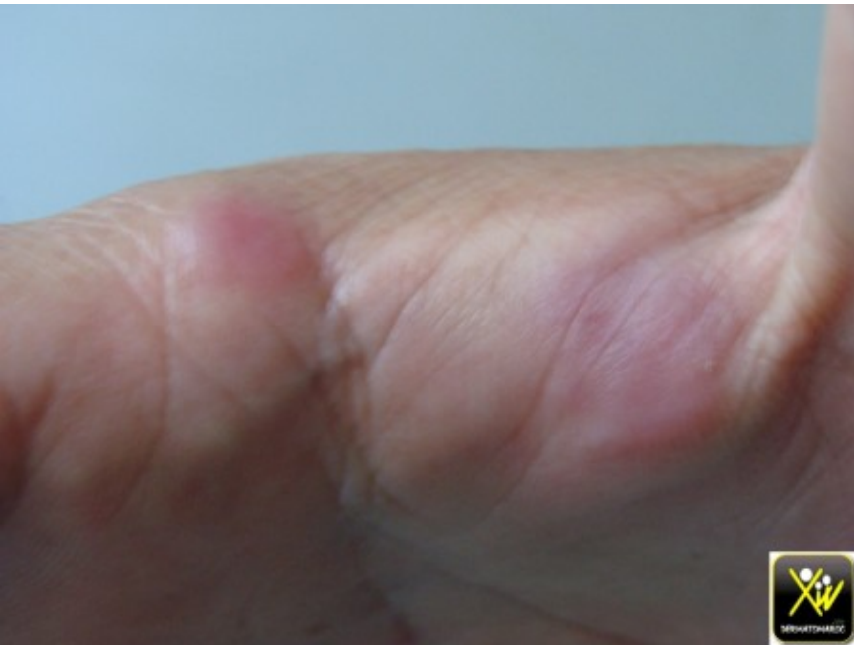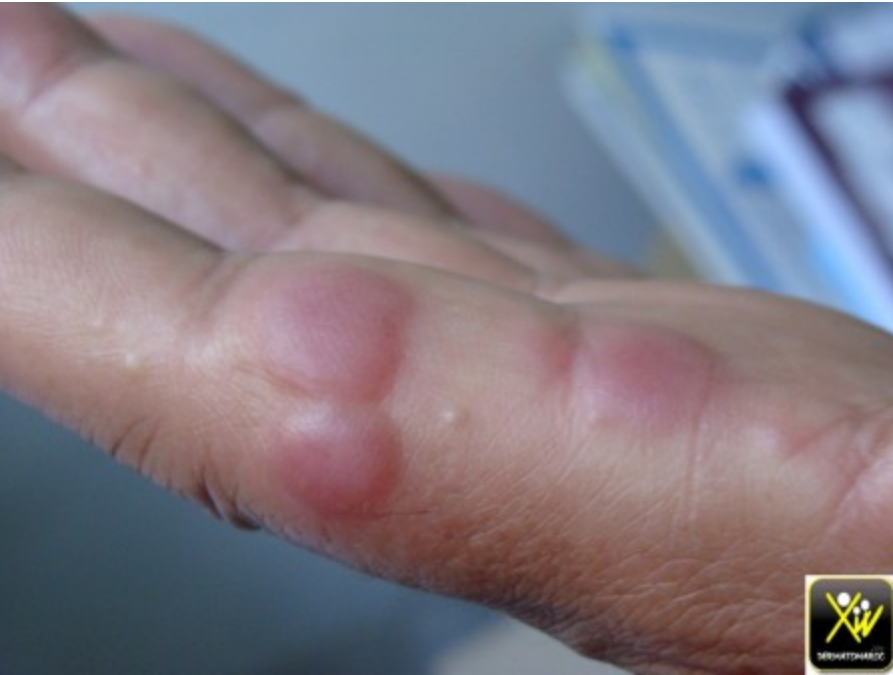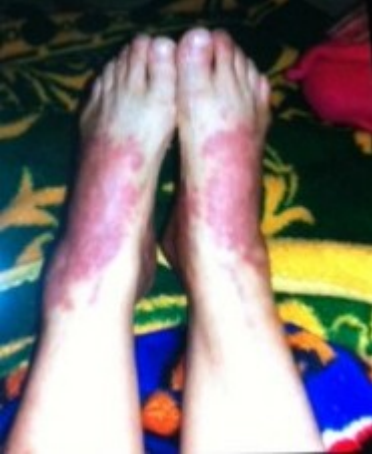Papules douloureuses avec fièvre et hyperleucocytose.

Ces deux femmes consultent pour des nodules et des Papules douloureuses avec fièvre. Ce syndrome fébrile est résistant aux antibiotiques.



Papules douloureuses avec fièvre et hyperleucocytose.





Papules douloureuses avec fièvre et hyperleucocytose.

Quel diagnostic évoqué?

Quel examen demandé?

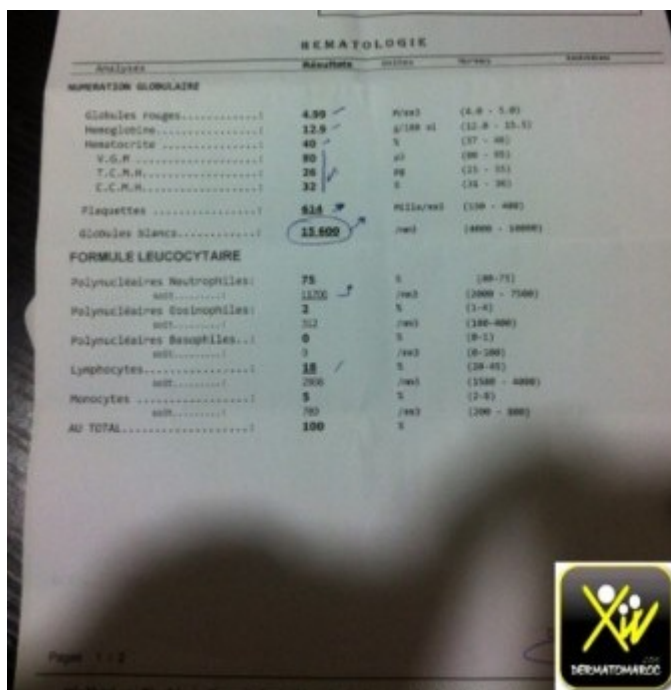
Quel traitement prescrire?

Conduite pratique (solution)

Conduite pratique (solution)

Syndrome de Sweet.

Une NFS, qui montre une hyperleucocytose.



Analyses	Résultats	Unités	Normes
HEMATION GLONULAIRE			
Globules rouges.....	4.59	/mm ³	(4.0 - 5.0)
Hémoglobine.....	12.5	g/100 ml	(12.0 - 15.5)
Hématocrite.....	40	%	(37 - 46)
V.G.M.....	80	pl	(80 - 102)
T.C.M.H.....	28	pl	(22 - 32)
C.C.M.H.....	32	%	(24 - 36)
Plaquettes.....	814	PLIa/mm ³	(150 - 400)
Globules blancs.....	15.500	/mm ³	(4000 - 10000)
FORMULE LEUCOCYTAIRE			
Polynucléaires Neutrophiles:	75	%	(60-75)
abs.....	11200	/mm ³	(2000 - 7500)
Polynucléaires Eosinophiles:	2	%	(1-4)
abs.....	312	/mm ³	(100-400)
Polynucléaires Basophiles..:	0	%	(0-2)
abs.....	0	/mm ³	(0-200)
Lymphocytes.....	18	%	(20-40)
abs.....	2386	/mm ³	(1500 - 4000)
Monocytes.....	5	%	(2-8)
abs.....	765	/mm ³	(200 - 800)
AU TOTAL.....	100	%	

Une corticothérapie générale est le traitement de première intention.