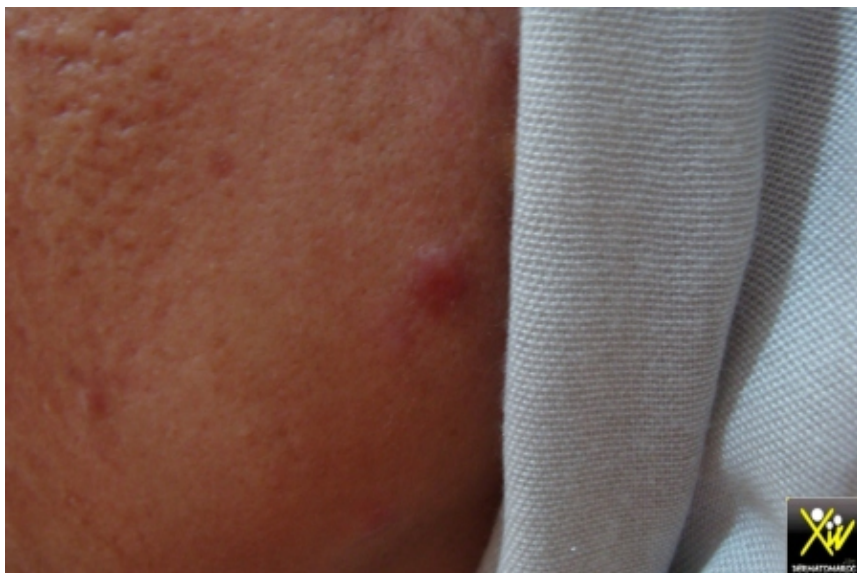
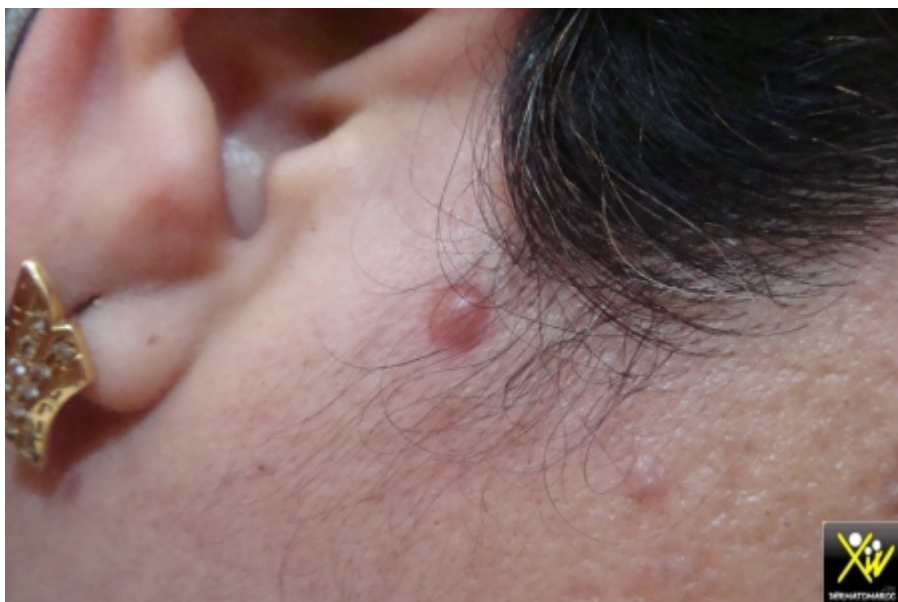
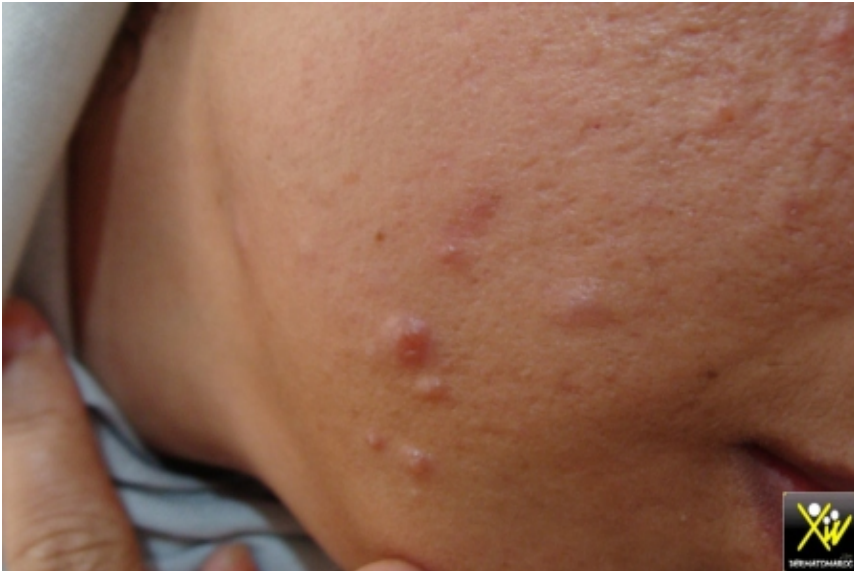# Nodules faciales chez une jeune femme.

Cette jeune femme consulte pour la multiplication récente de nodules sur le visage,

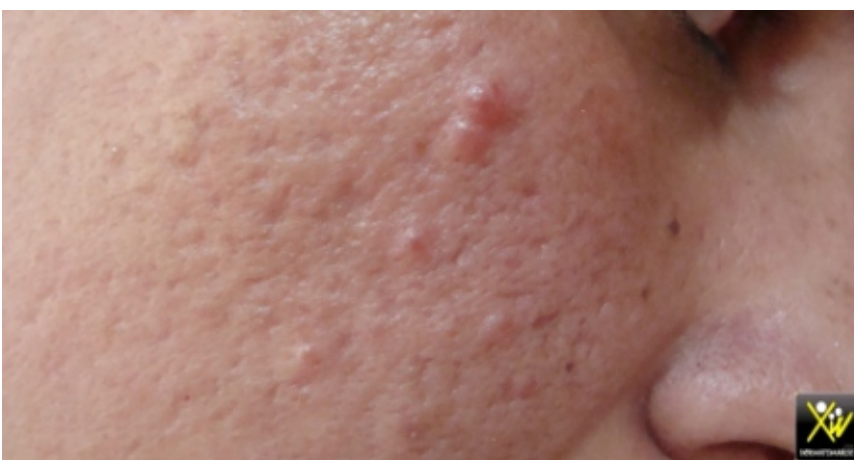
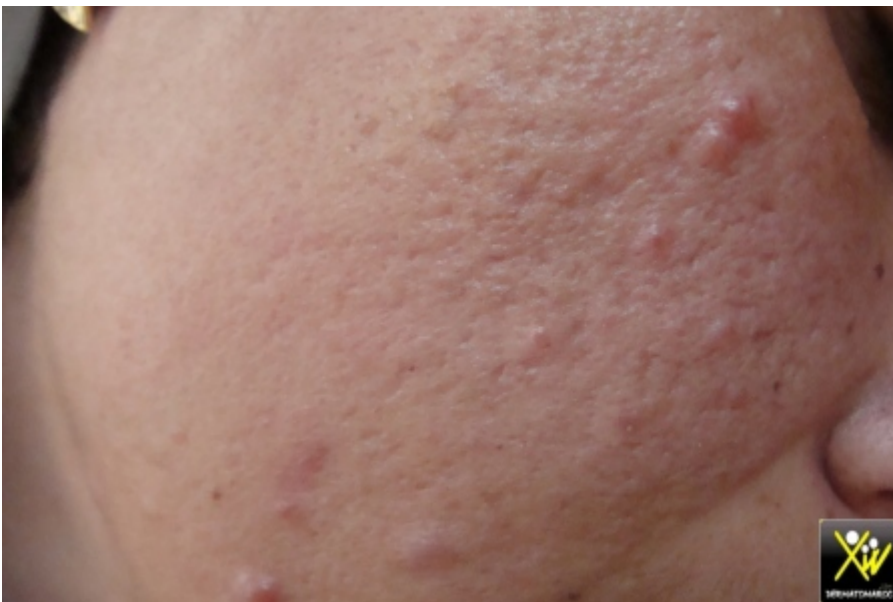
Nodules faciales chez une jeune femme





Nodules faciales chez une jeune femme



Nodules faciales chez une jeune femme

l'examen retrouve des nodules similaires sur le tronc.

Quel est le diagnostic à évoquer en premier?

Comment confirmer?

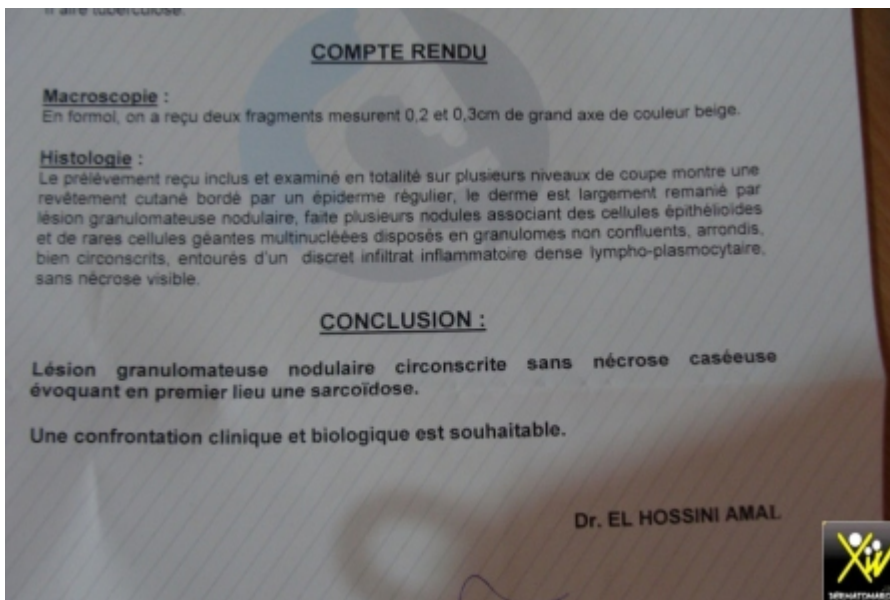
Quel bilan d'extension demander?

**Conduite pratique (solution).**

**Conduite pratique (solution).**

Sarcoidose. BBS, maladie de Besnier-Boeck-Schaumann.

La biopsie cutanée confirme le diagnostic.

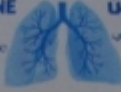


En premier la consultation en pneumologie; et je tiens à remercier mon confrère Dr Boumediane, Pneumologue à Larache

Dr Mohammed BOUMEDIENE

Spécialiste des Maladies  
Respiratoires et d'Allergologie  
et Immunologie Clinique  
Larache

Tél: 05 39 50 10 15



الدكتور محمد بومدين

اختصاصي أمراض الجهاز التنفسي  
أمراض المناعة والحساسية  
العدلات

العنوان: 05 39 50 10 15

Le: 26/08/19

Cher ami

Merci de m'avoir adresser madame pour bilan  
d'extension de BBS cutanée

1. L'examen clinique pleuro pulmonaire est normal
2. Le télé thorax de face M E E un syndrome interstitiel  
bilatéral stt à dte sans ADP
3. L'EFR sans particularité  
=> **Sarcoidose pulmonaire Stade III**

Je vous propose de

1. Démarrer une corticothérapie orale à doses modérées  
de prednisone 0,5 mg/kg X 6 mois si bonne réponse  
décroissance progressive
2. Demander un avis ophtalmo à la recherche d'une Uvéite, atteinte  
lacrymale, névrite optique nodule conjonctival
3. Demander l'avis cardio ou Faire un ECG à la recherche BAV  
bloc de branche droit



Signature and stamp of Dr. Mohammed Boumediene.