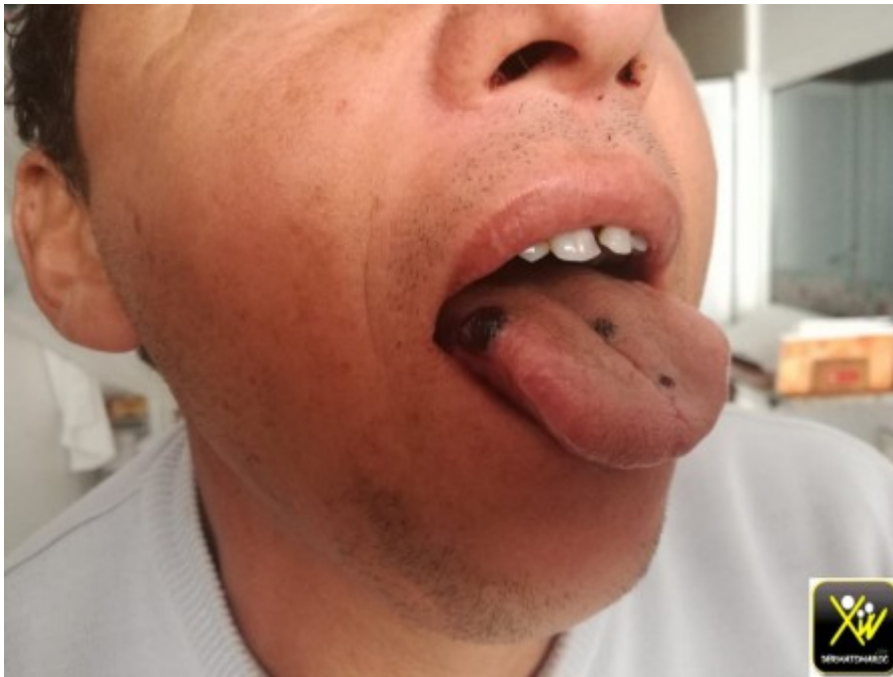
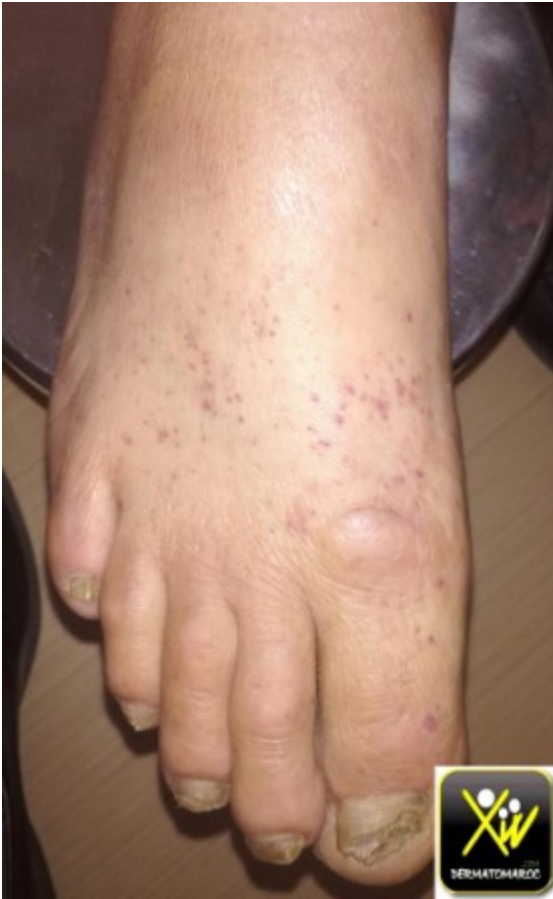

Lésions cutanéomuqueuses.

Le motif de consultation est des lésions cutanéomuqueuses acquises.





Quel diagnostic évoquer?

Quel examen demander?

Cas de Dr Begdori, ORL, Tetouan.

Conduite pratique (solution)

Conduite pratique (solution)

Un purpura thrombopénique idiopathique acquis.

l'origine post virale ou toxidermique est la plus probable.

l'examen complémentnaire est la NFS avec taux de plaquettes.

HEMATOLOGIE Normes Anomalies

NUMERATION GLOBULAIRE
(Avis Formu 50+)

Globules rouges	4,44	Mm ³	(4,4-5)
Hémoglobine	13,9	g/dl	(13-18)
Hématocrite	40,07	%	(40-53)
VGM	99	fl	(78-103)
TGMH	31	pg	(26-40)
CGMH	35	%	(10-30)
Plaquettes	1000	mm ³	(17000-45000)
Globules blancs	8940	mm ³	(7500-11000)


FORMULE LEUCOCYTAIRE

Polynucléaires Neutrophiles	58,8	%	(40-75)
soit	4728	mm ³	(1700-6000)
Lymphocytes	21,8	%	(20-41)
soit	2157	mm ³	(1500-3500)
Monocytes	5,4	%	(2-6)
soit	414	mm ³	(200-1000)
Polynucléaires Eosinophiles	3,5	%	(1-5)
soit	281	mm ³	(50-700)
Polynucléaires Basophiles	0,5	%	(1-4,1)
soit	40	mm ³	(1-400)
AU TOTAL	100		

Frottis Sanguin : Sévère Thrombopénie.

NB : La Thrombopénie est confirmée par l'étude du frottis sanguin, et sur deux prélèvements différents et sur tube citraté.

Dr. Mohamed V. Cherif, Quartier Isolées RDC, n°5, Boulevard Anouar, Doha, Qatar
0539 71 17 48 • 0539 71 17 49 Patente n°: 51300340 RC n°: 20438



un myélogramme est rarement demandé.