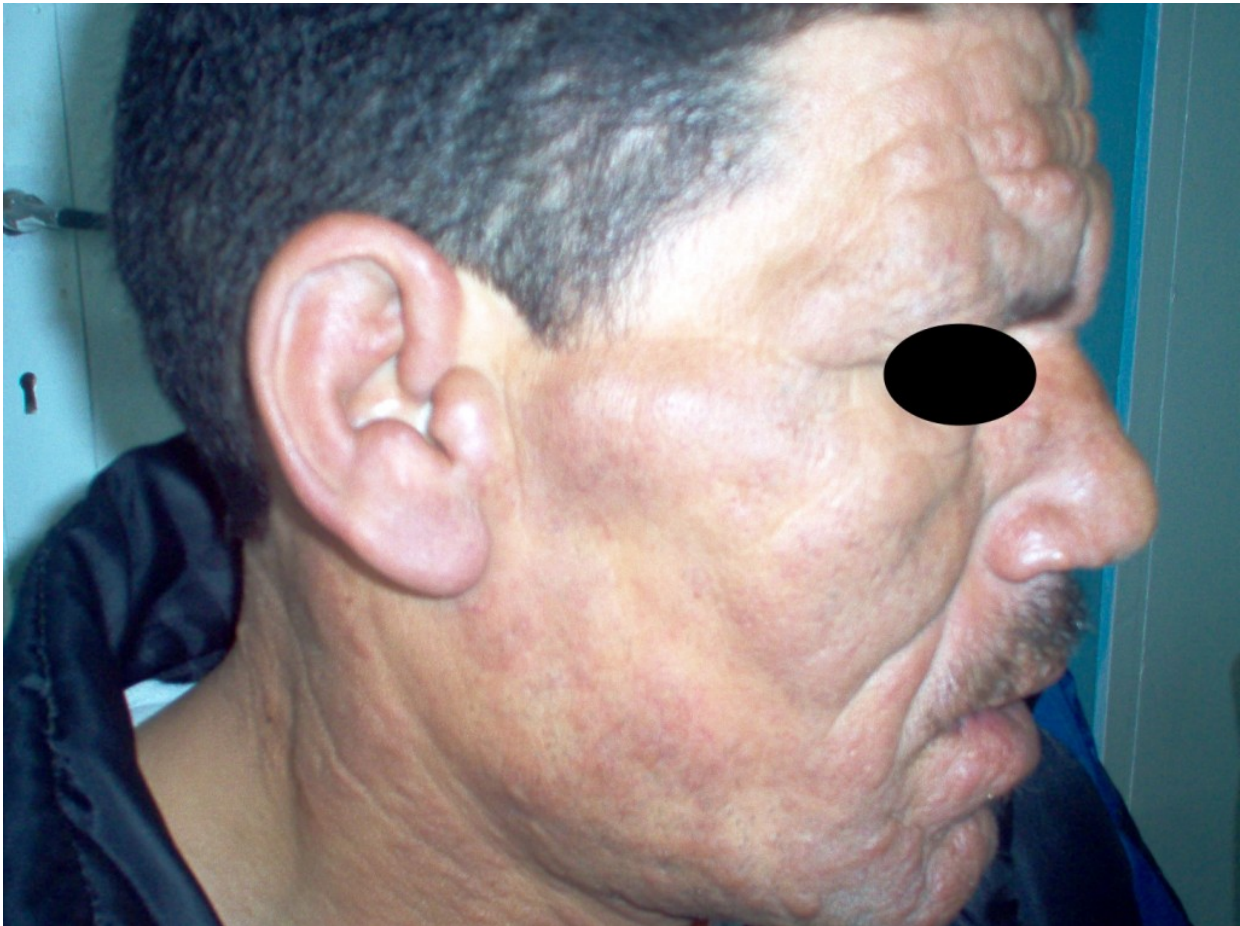


Faciès de « Scar » !



Un marin de 33ans, consulte pour la persistance d'oedème diffus qui s'accompagne d'arthralgies, malgré la prescription d'AINS et de corticoïdes.

L'examen général est normal en dehors de cet aspect bouffi.

A quoi vous pensez et quelle est votre conduite ?

Conduite pratique (Solution)

Conduite pratique (Solution)

lèpre lépromateuse

Il s'agit d'un faciès léonin, c'est une lèpre lépromateuse confirmée par bacilloscopie et examen anatomopathologique.

Patient à adresser au centre de léprologie pour complément de

bilan et démarrage de traitement selon le schéma national en vigueur.



