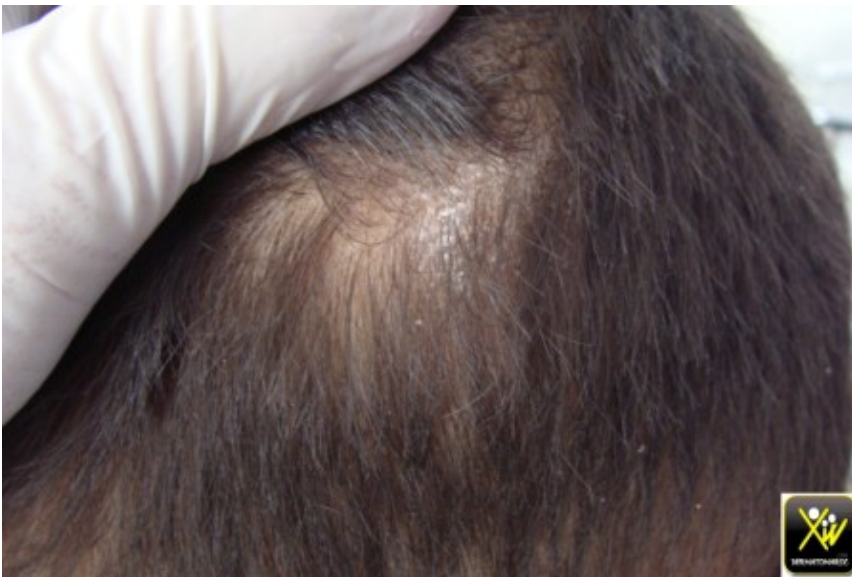


Dermatose et convulsions.

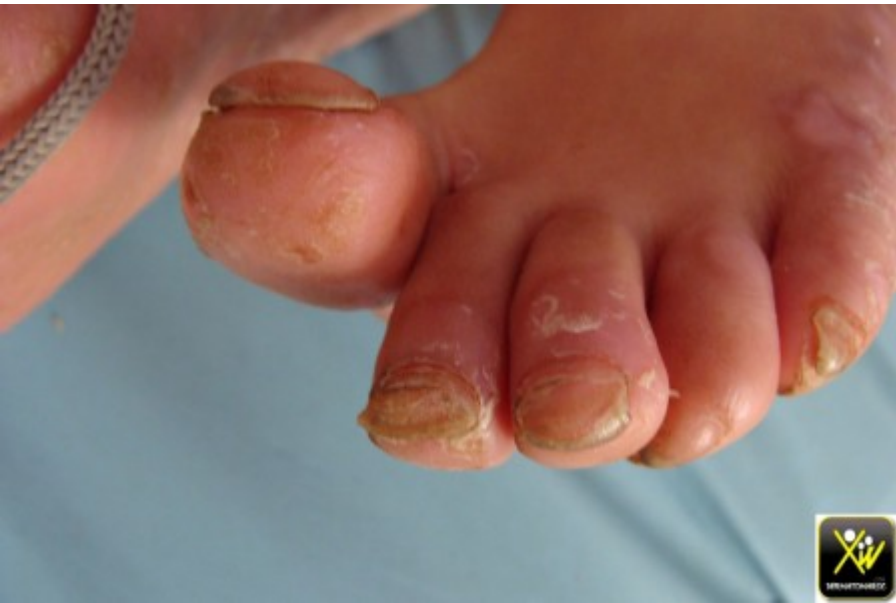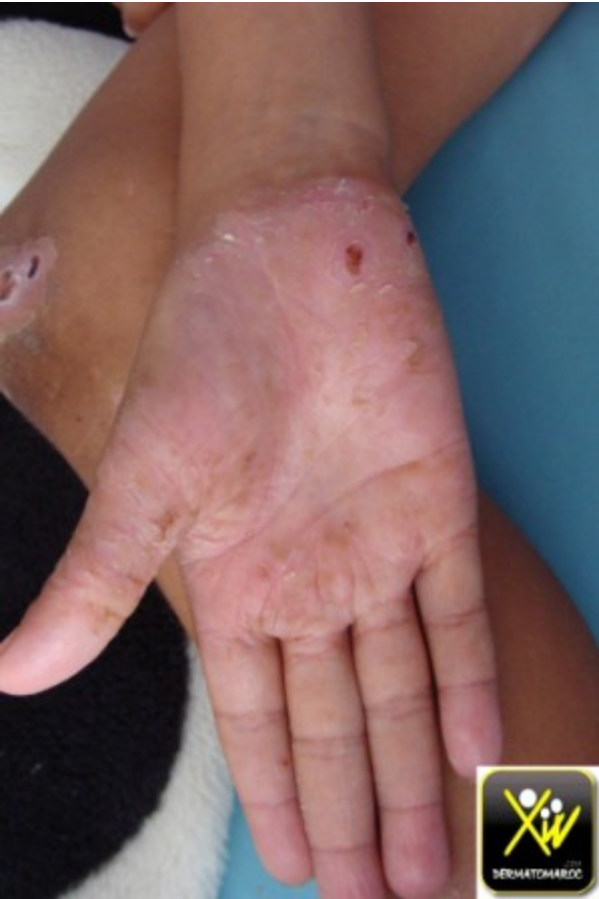Cet enfant est âgé de 13 ans, il est hospitalisé pour des convulsions récentes, sans fièvre.

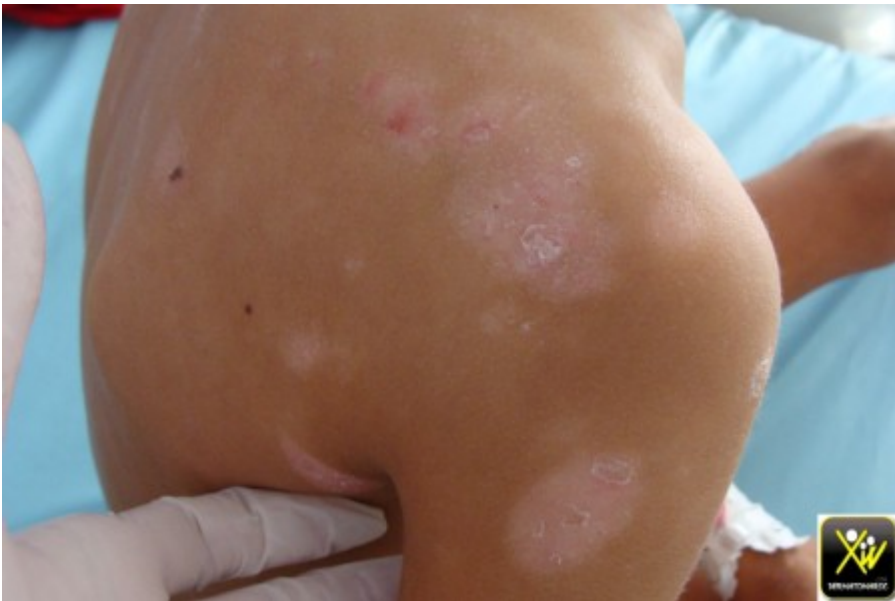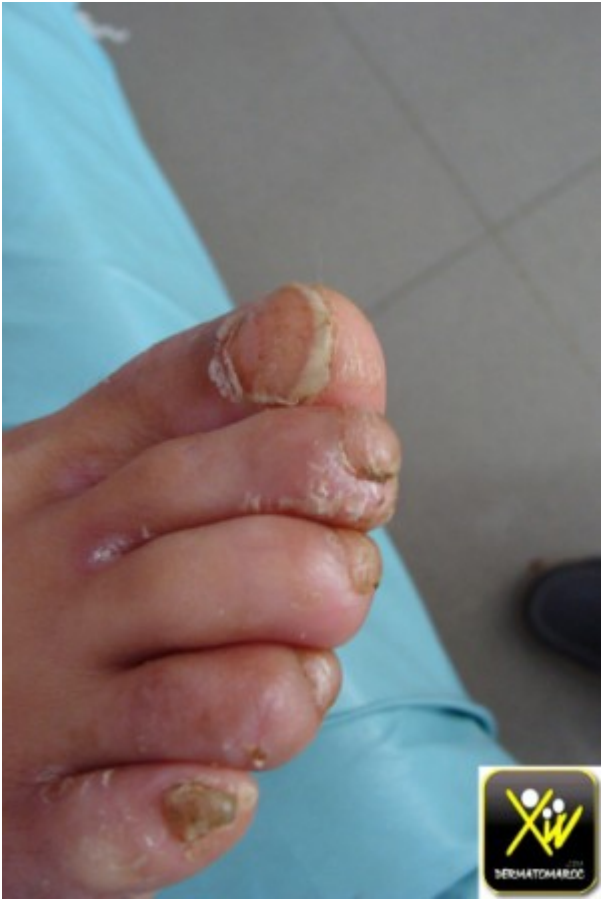Il a un retard psycho moteur.

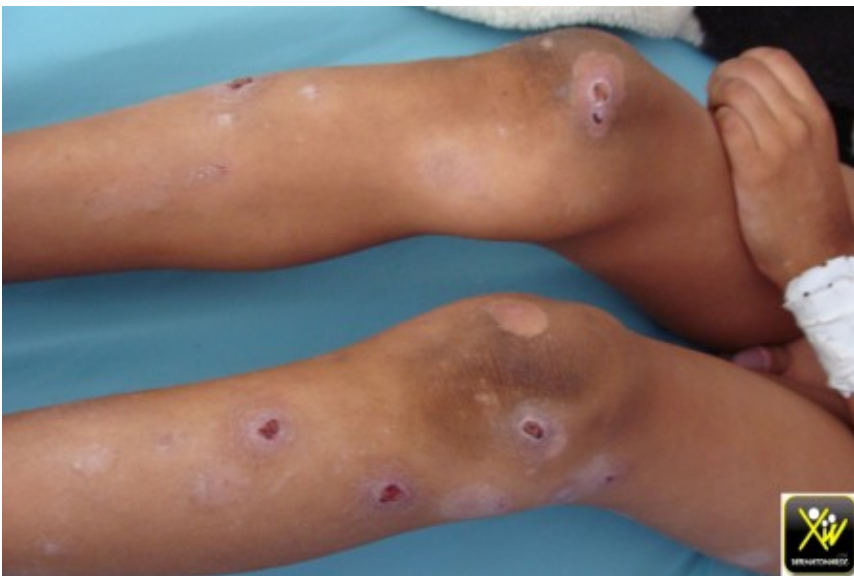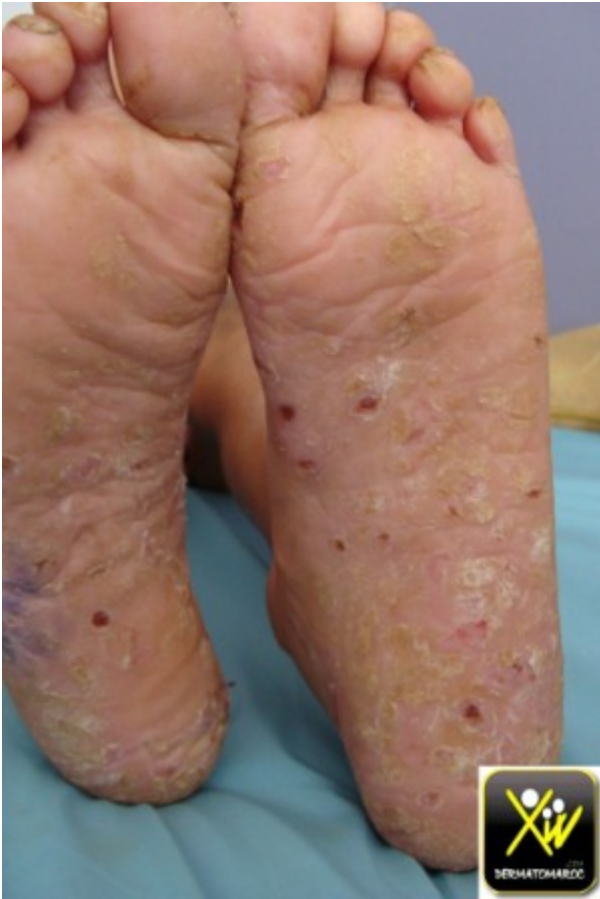L'examen trouve des plaques erythemato squameuses et une keratodermie palmo plantaire.



Dermatose et convulsions.







Dermatose et convulsions.

On a évoqué une tyrosinémie de type 2, votre contribution est souhaitable pour aider cet enfant .

Un bilan ophtalmologique et biologique est demandé.

http://www.orpha.net/consor/cgi-bin/Disease_Search.php?lng=FR&data_id=8772&Disease_Disease_Search_diseaseGroup=Tyrosinemie-

type-2&Disease_Disease_Search_diseaseType=Pat&Maladie(s)/group
es%20de%20maladies=Tyrosinemie-type-2&title=Tyrosinemie-
type-2&search=Disease_Search_Simple