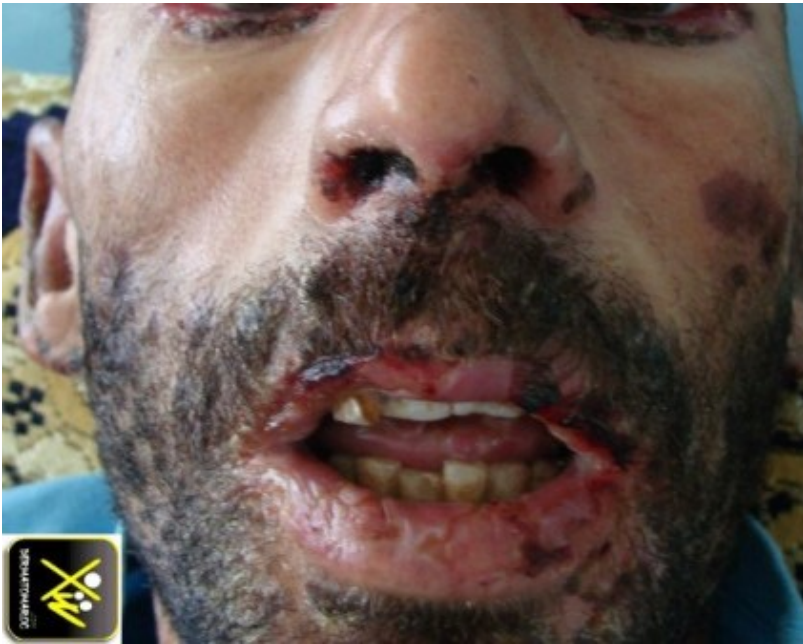
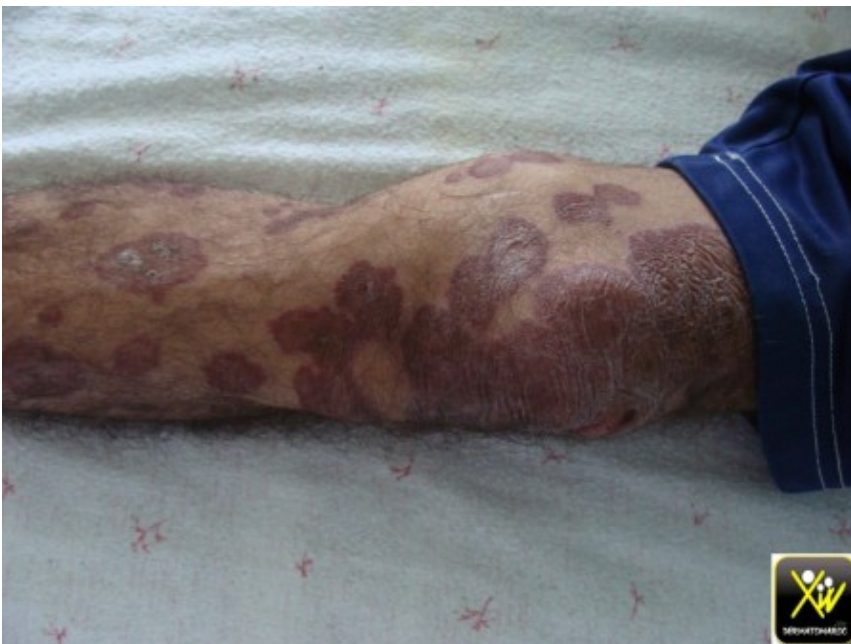
Lésions en cocarde et atteinte muqueuse.

Ce jeune patient assiste a l'explosion de Lésions en cocarde avec atteinte muqueuse et ceci



Lésions en cocarde et atteinte muqueuse.



Lésions en cocarde et atteinte muqueuse.

apres prise d'un comprimé d'AINS.

A quoi vous pensez?

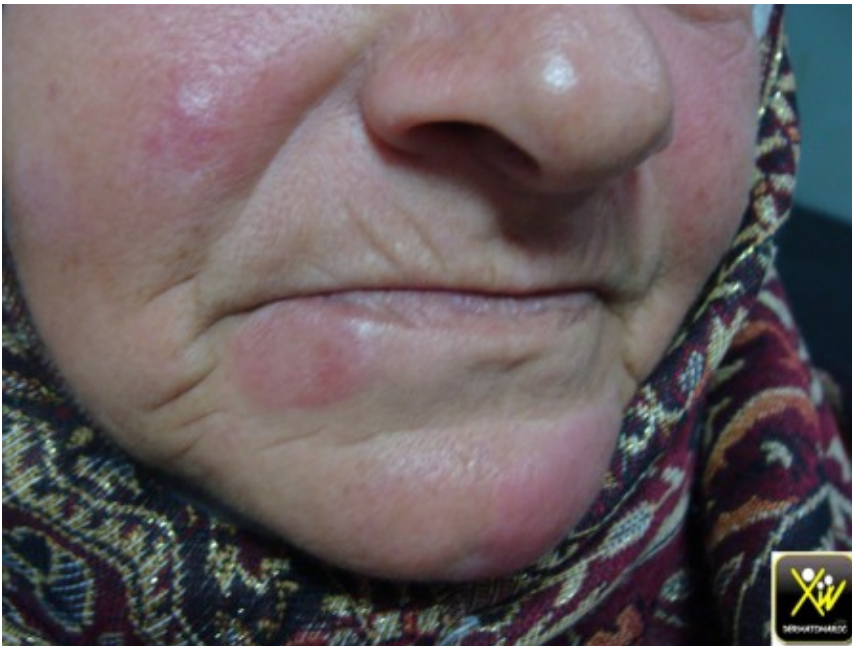Conduite pratique (solution)

Conduite pratique (solution)

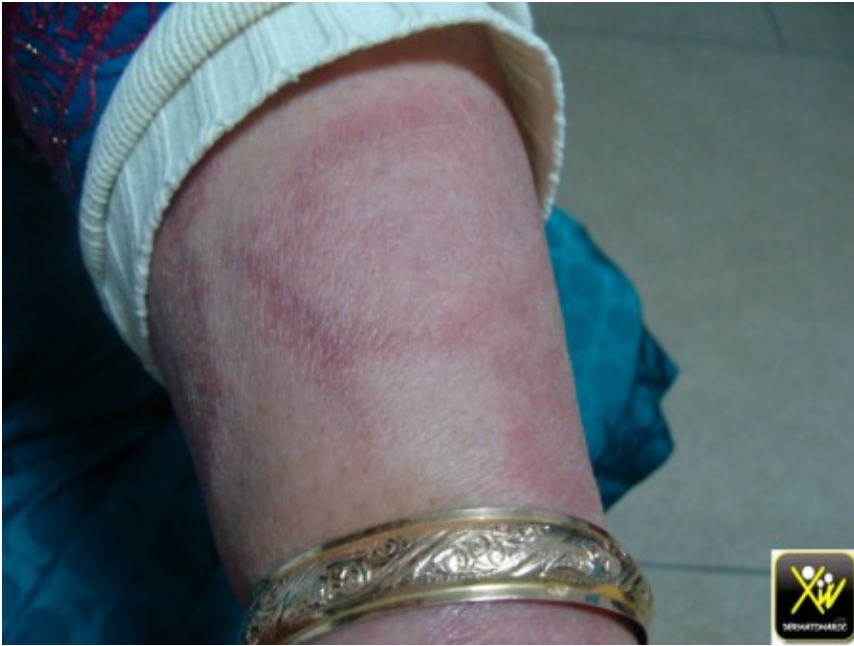Syndrome de stevens johnson Toxidermie.

Érythème centrifuge avec anesthésie locale.

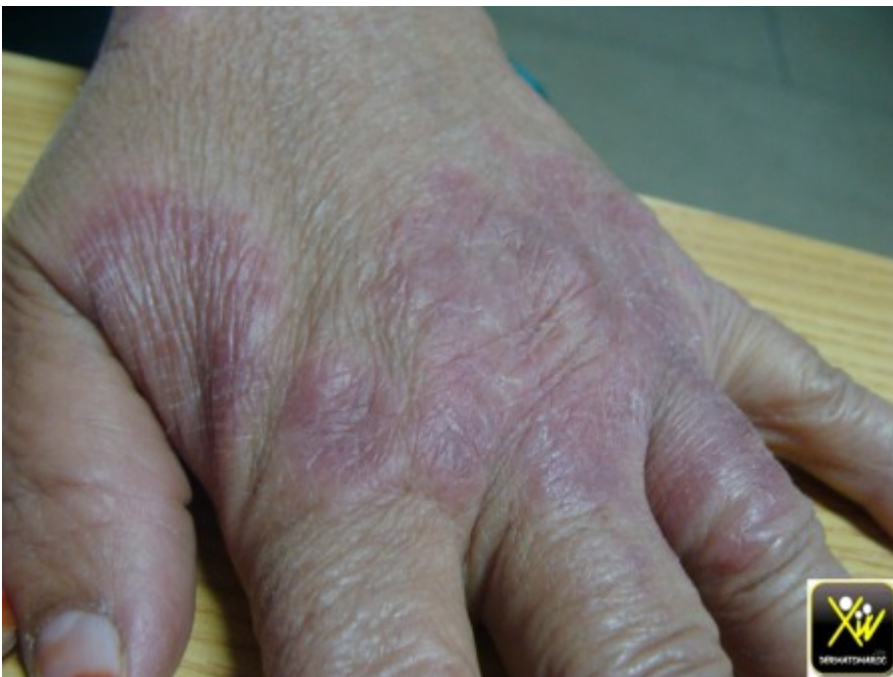Cette femme consulte pour un Érythème centrifuge avec anesthésie locale

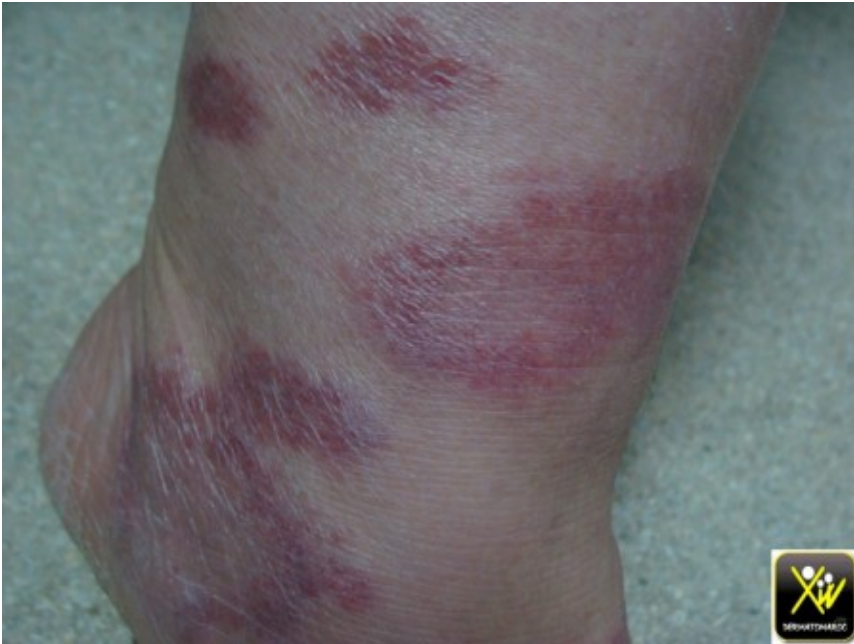

Érythème centrifuge avec anesthésie locale



Érythème centrifuge avec anesthésie locale





Érythème centrifuge avec anesthésie locale

confirmée par le test de sensibilité.

Quel est le seul diagnostic à évoquer?

Conduite pratique (solution)

Conduite pratique (solution)

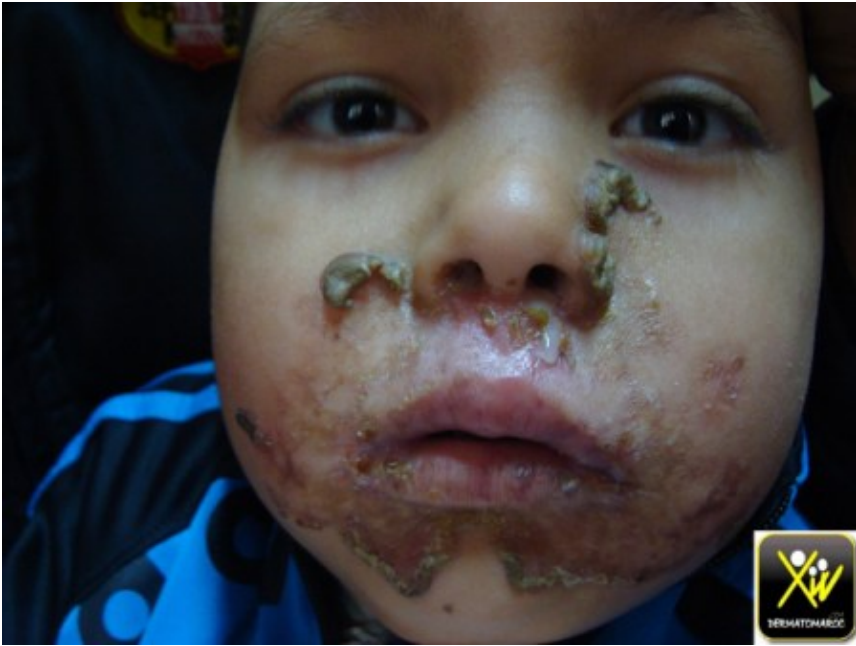Lèpre

La classification nécessite un bilan

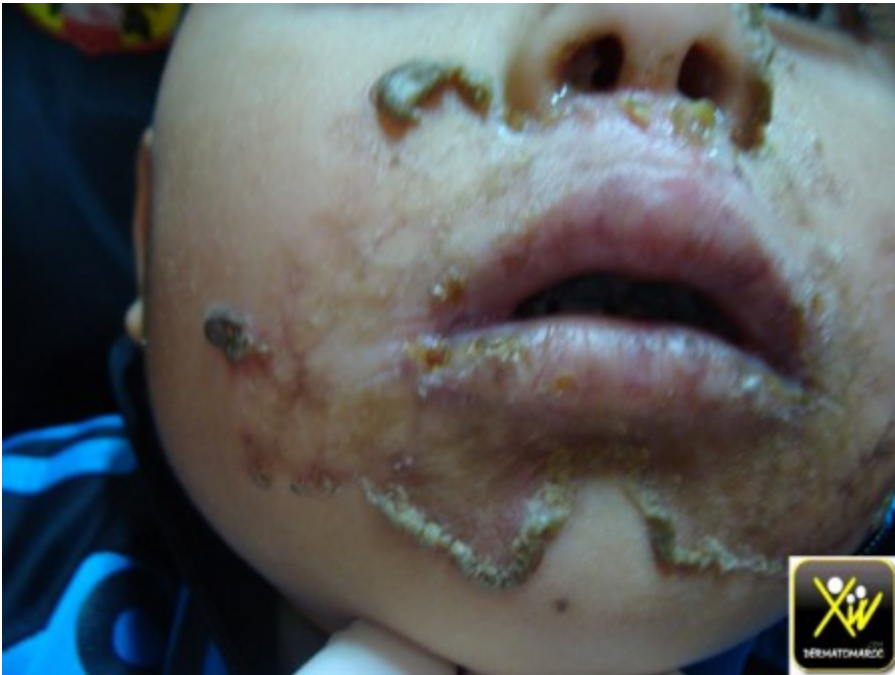Le traitement est par schéma national.

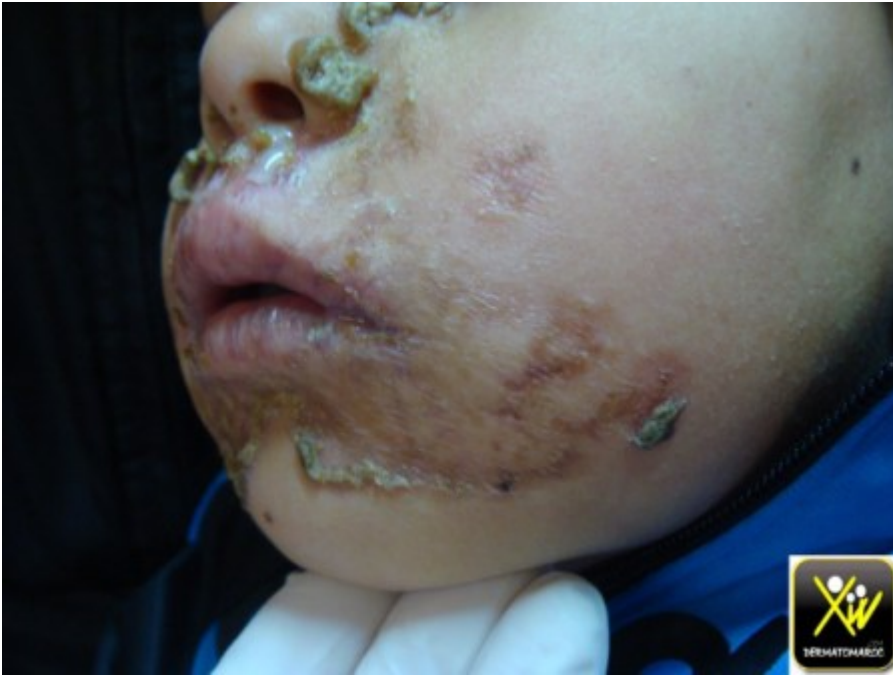Hyperkeratose centrifuge

Cet enfant consulte pour une plaque d'Hyperkeratose centrifuge, qui évolue



Hyperkeratose centrifuge





lentement en laissant une plage d'atrophie et des lésions atrophiques et des papules jaunâtres.

A quoi vous pensez?

Conduite pratique (solution)

Conduite pratique (solution)

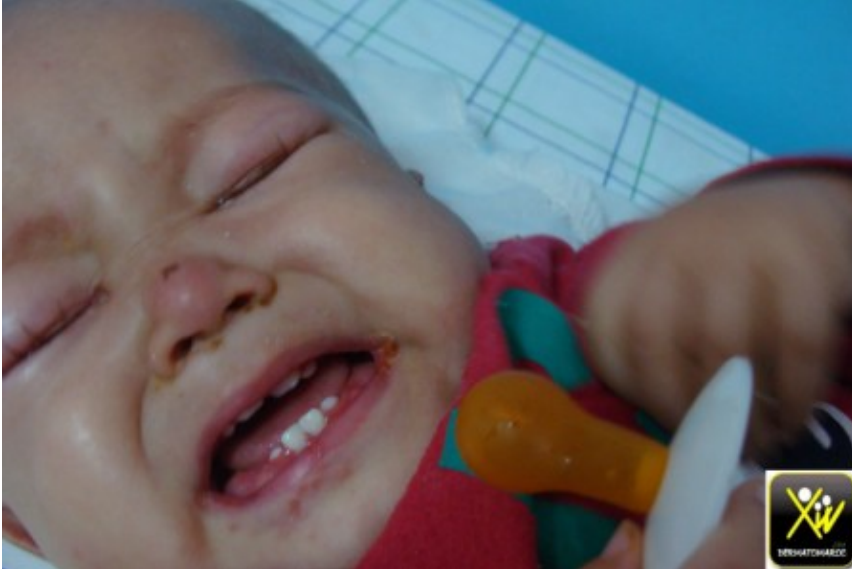Lupus tuberculeux

Lupus vorax

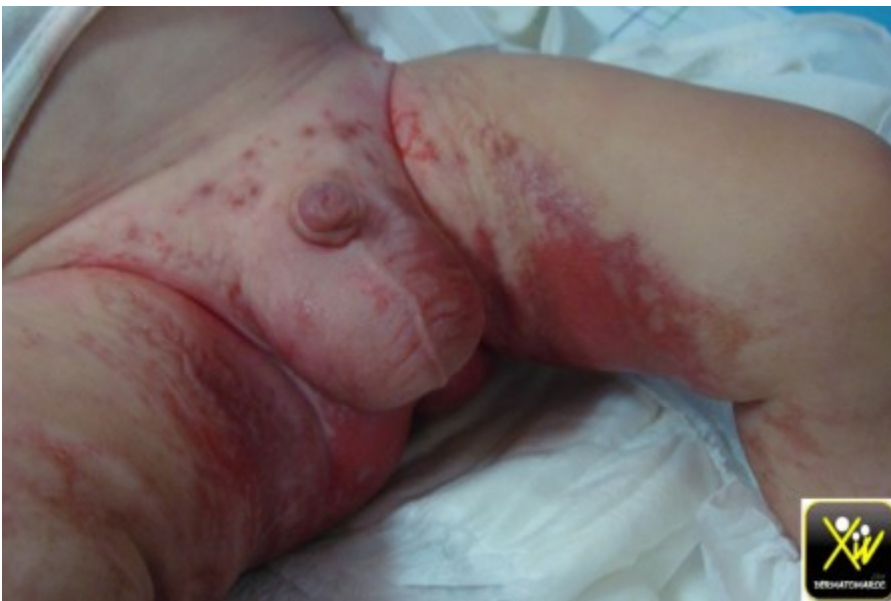avec des lupomes a la vitro pression. Le traitement spécifique est urgent pour éviter des séquelles destructrices du massif facial.

Ulcérations periorificielles

Cet enfant geignard, est emmenée pour des Ulcérations periorificielles



Ulcérations periorificielles



résistantes aux traitement symptomatique.

A quoi vous pensez? Quel traitement prescrire?

Conduite pratique (solution)

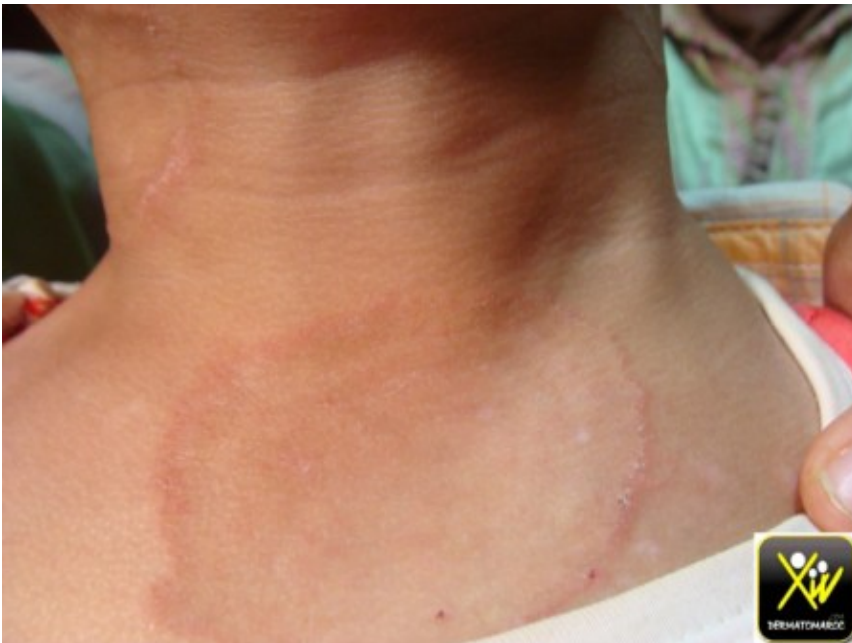Conduite pratique (solution)

Acrodermatite entheropatique

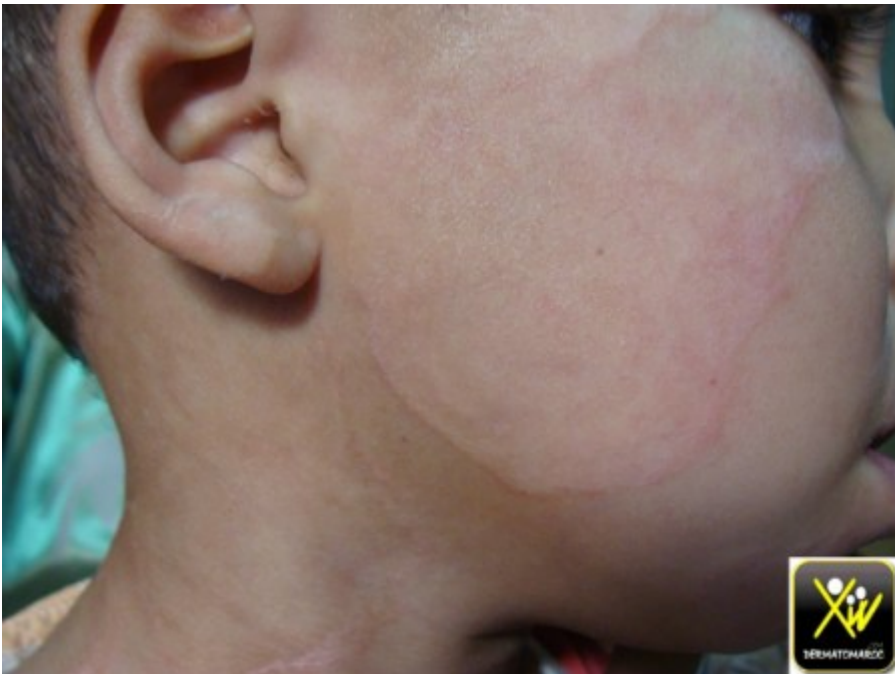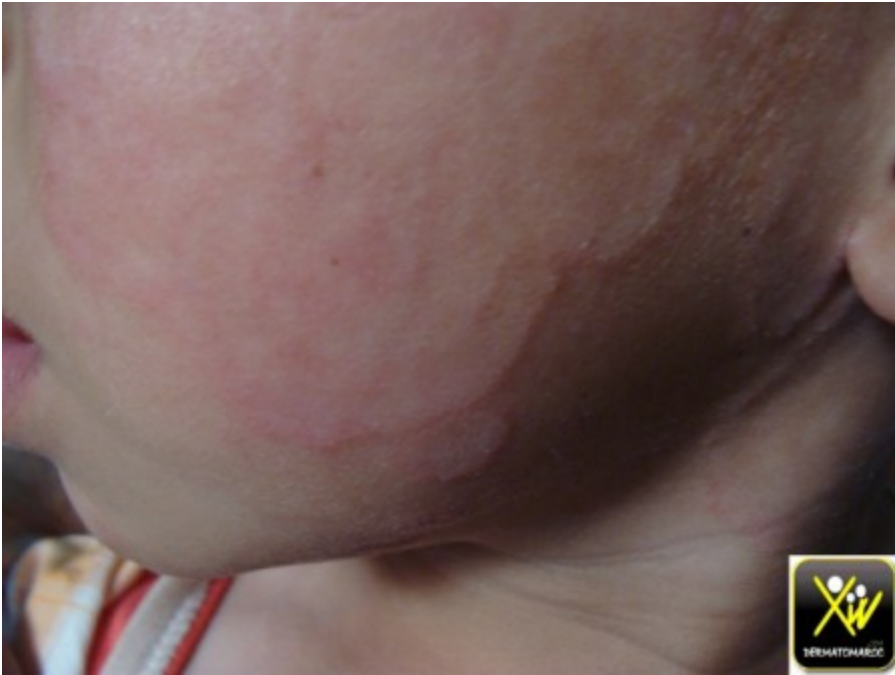Le traitement fait appel a une supplémentation en zinc:

Érythème centrifuge prurigineux

Cet enfant consulte pour un Érythème centrifuge prurigineux,
Quel est le seul



Érythème centrifuge prurigineux



diagnostic a

évoquer? Que faut il éviter?

Conduite pratique(solution)

Conduite pratique(solution)

Dermatophytie
Herpes circine

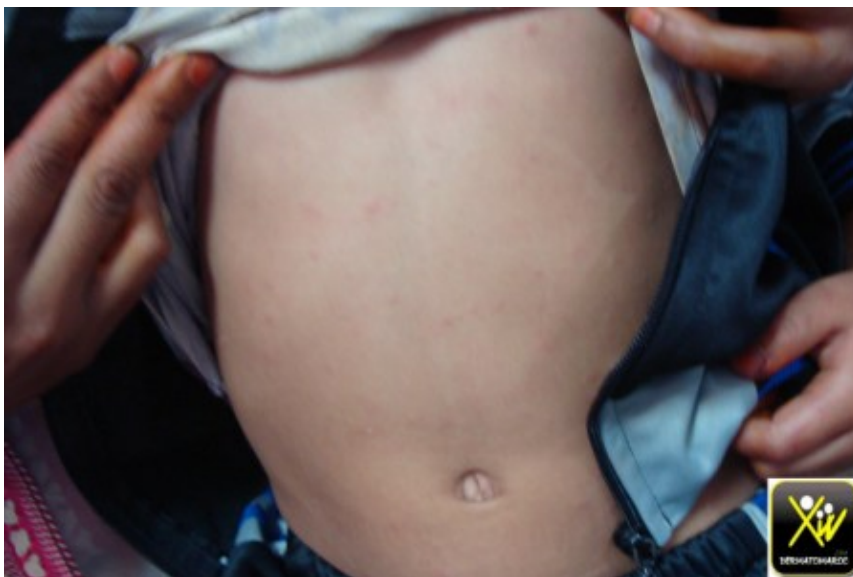Surtout ne pas prescrire des dermocorticoides.

Donner des antimycosiques et essayer de rompre le cycle de contamination.

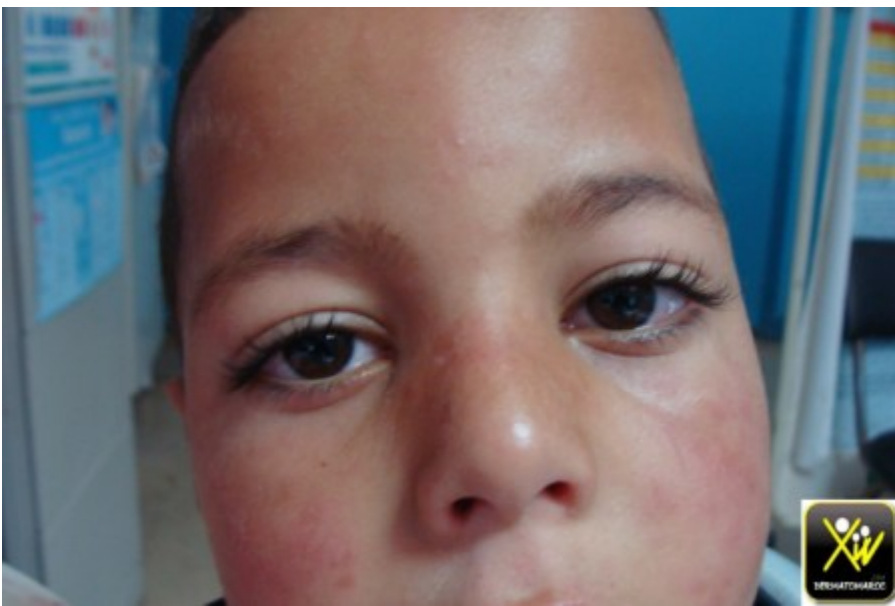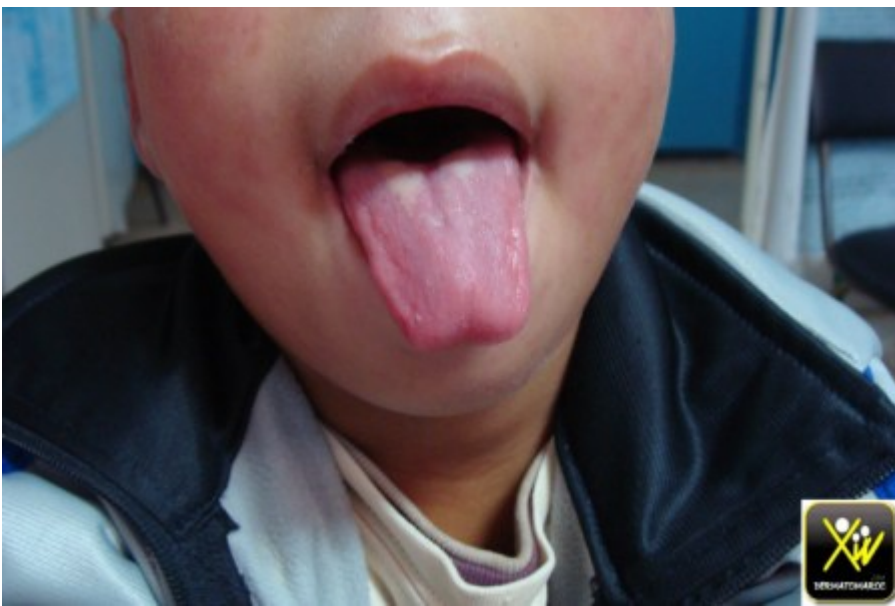
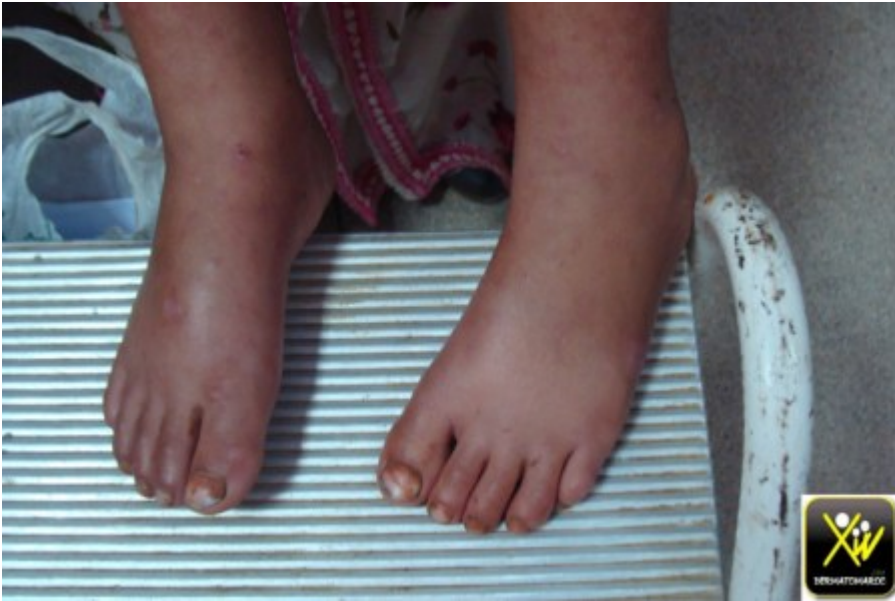Syndrome cutanéomuqueux fébrile

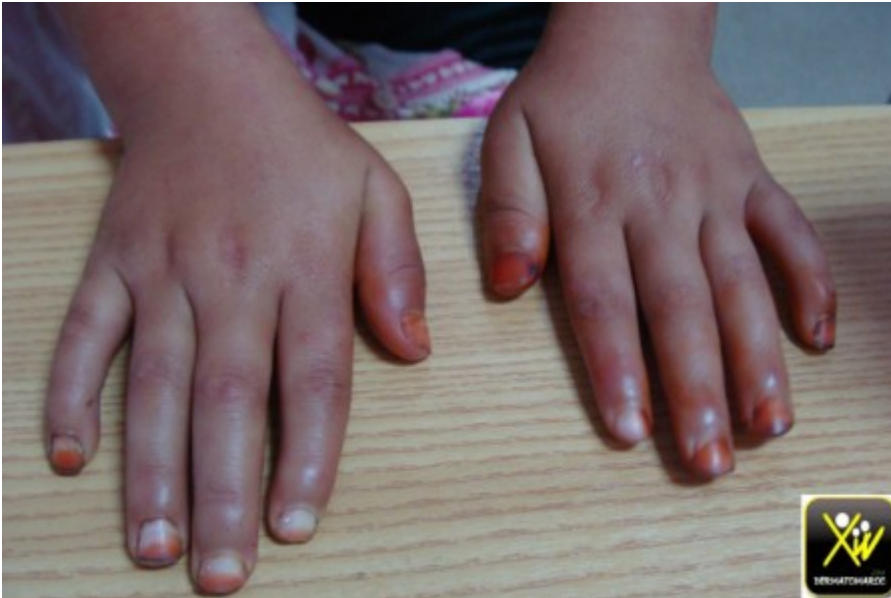Cet enfant consulte pour une fièvre inexplicquée et résistante aux différents antibiotiques prescrits.

l'examen trouve une éruption cutanée associée a des oedemes des extrémités, une conjonctivite,



Syndrome cutanéomuqueux fébrile





une glossite et une éruption cutanée morbilliforme, en plus d'adénopathies cervicales.

Quel est le premier diagnostic à évoquer? et Quel est le risque encouru en cas de retard de traitement spécifique?

Conduite pratique(solution)

Conduite pratique(solution)

Syndrome de Kawasaki

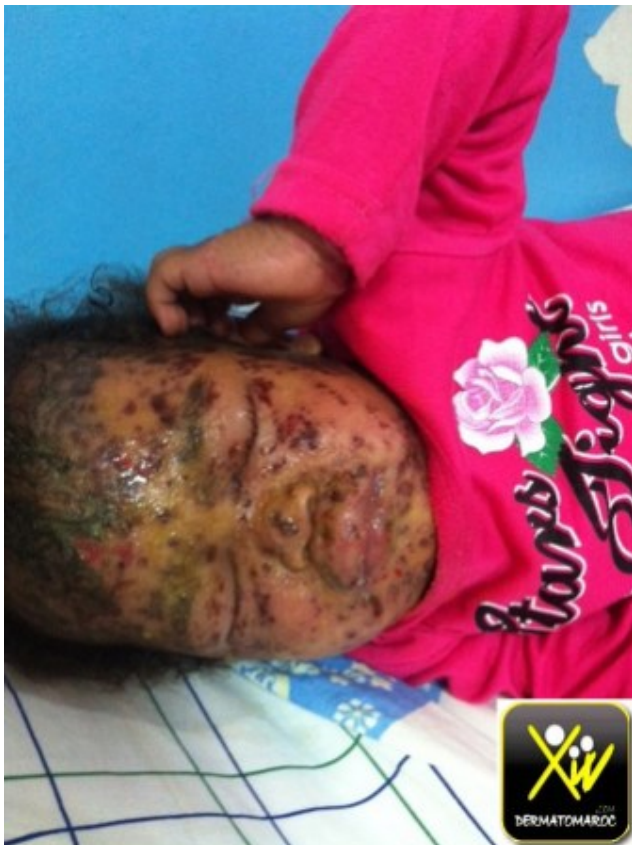Syndrome adeno cutaneo muqueux

syndrome muco cutaneo ganglionnaire aigu fébrile

C'est une urgence diagnostic et thérapeutique pour éviter les complications cardiaques. Le traitement fait appel à des IG.

Ulcérations mortelles du nourrisson

Cette fillette est hospitalisée après automédication et aggravation des ulcérations



Ulcérations mortelles du nourrisson

necrotico hémorragiques diffuses qui sont associées à une atteinte muqueuse, une symptomatologie pulmonaire et meningitique.

Quel diagnostic faut il évoquer? et quel médicament fallait il éviter?

Conduite pratique (solution)

Conduite pratique (solution)

La varicelle maligne

C'est une varicelle compliquée d'atteinte neurologique et pulmonaire.

Un Syndrome de Reye est à évoquer devant une dermatose virale aggravée après prise d'Aspirine.

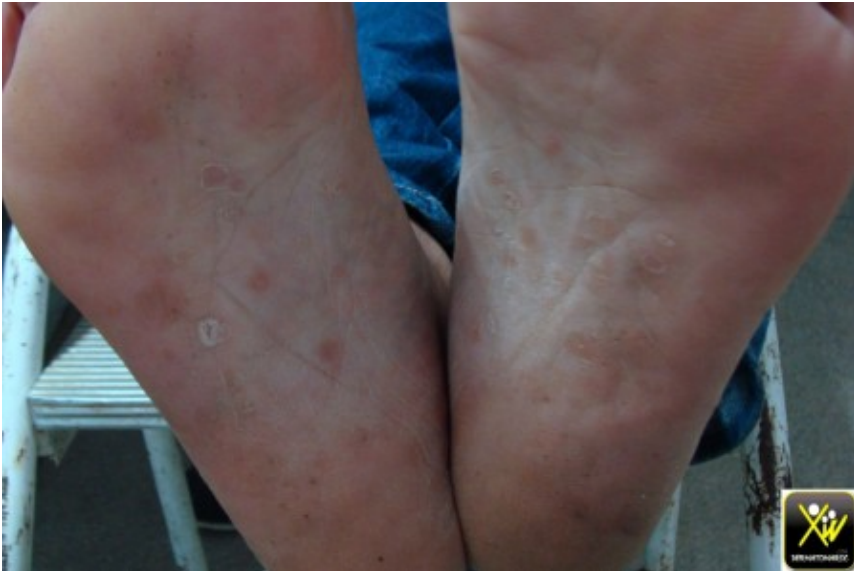Jamais d'acide acetyl salicylique devant une virose, le syndrome de Reye est en embuscade.

Plaques d'alopecie et lésions palmo plantaires

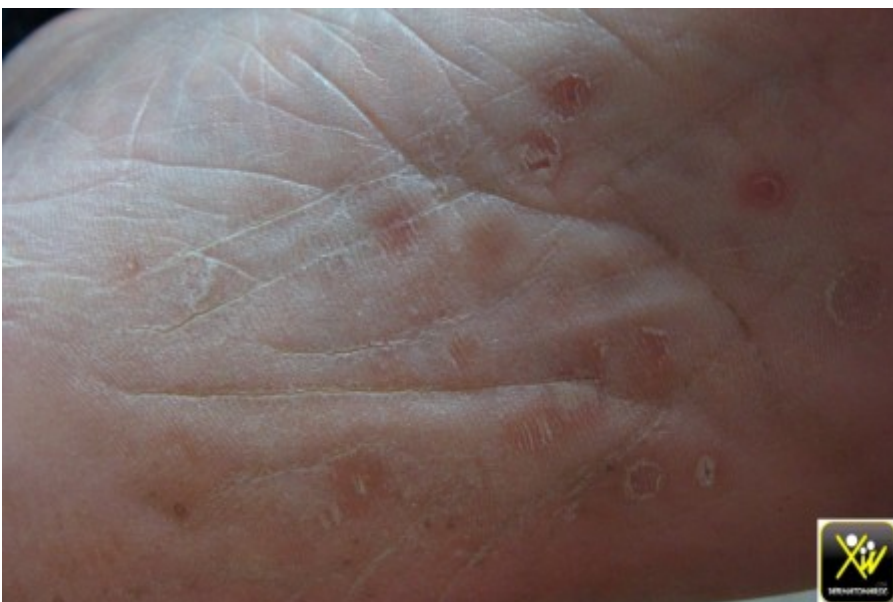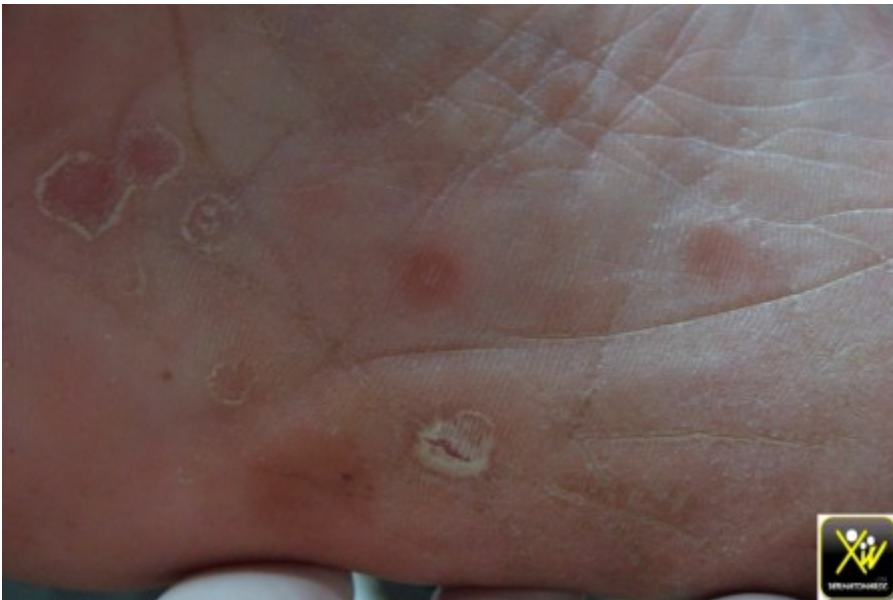Ce jeune homme consulte pour des Plaques d'alopecie et des lésions palmo plantaires, en plus d'ulcérations buccales aphtoides. Tout a été acquis en quelques semaines.

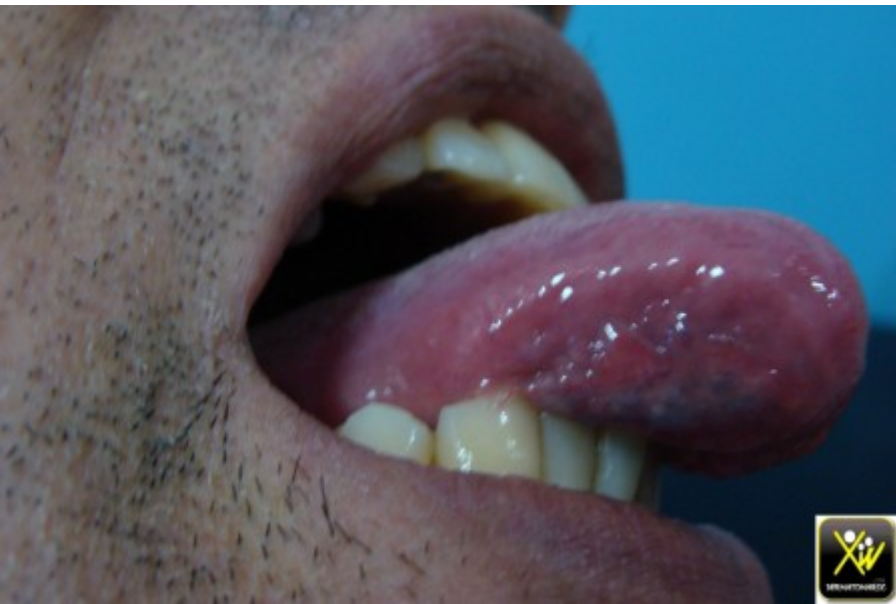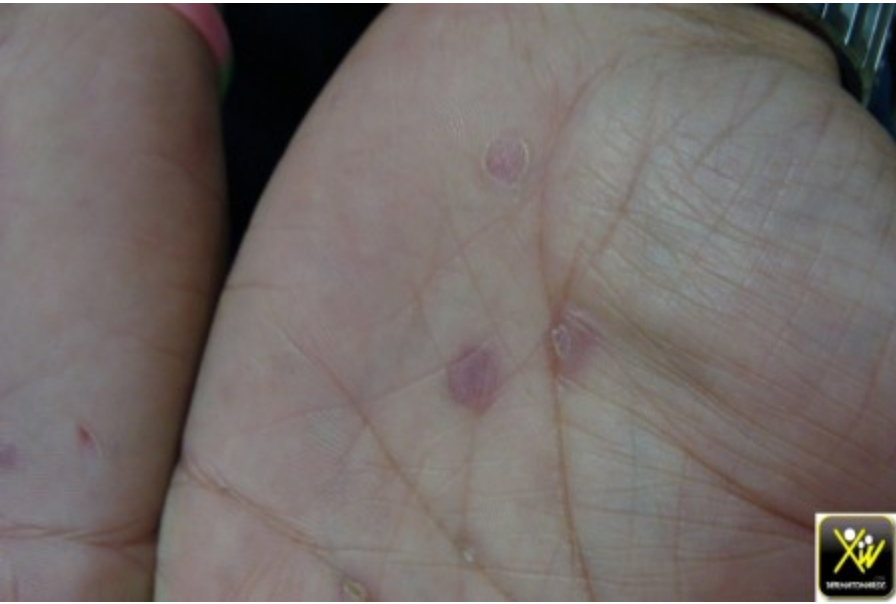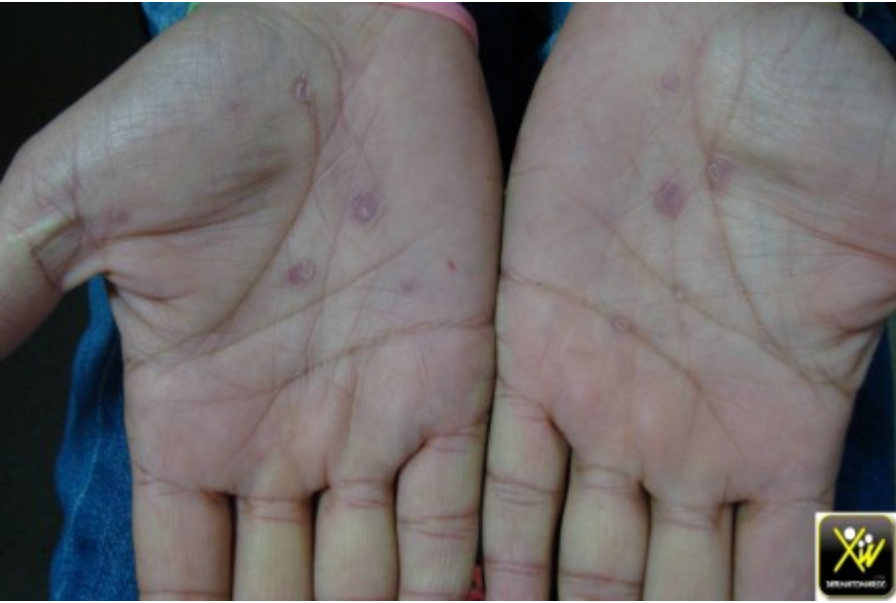L'interrogatoire ne retrouve aucun rapport sexuel ni de prise de médicaments.

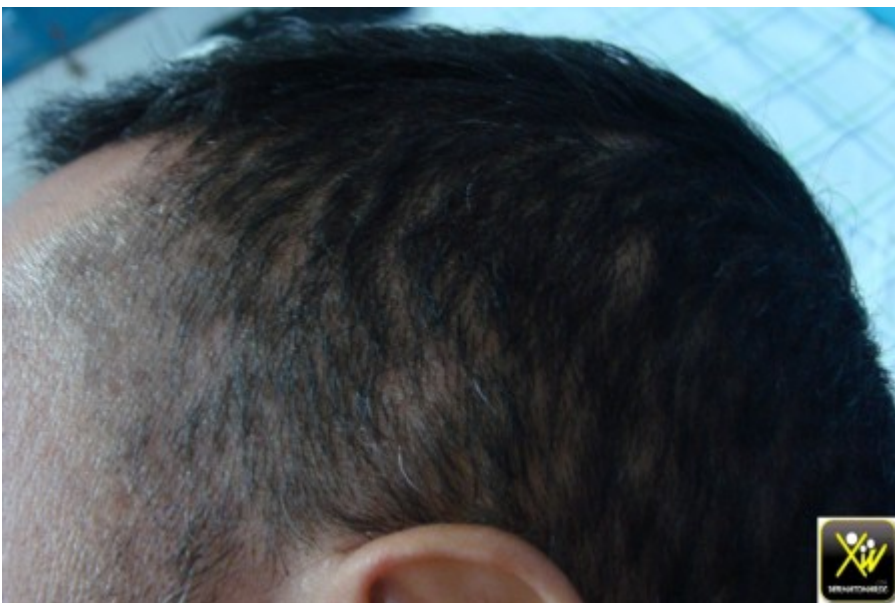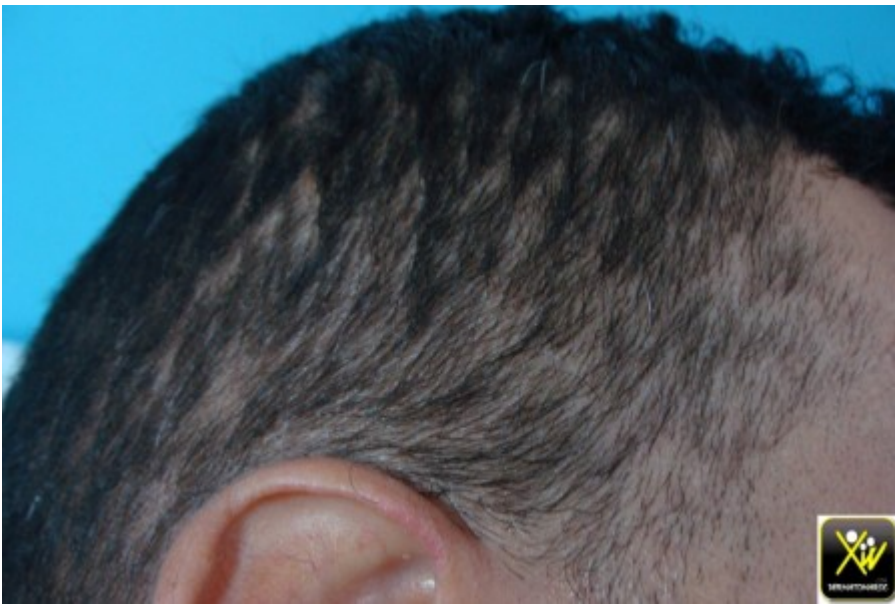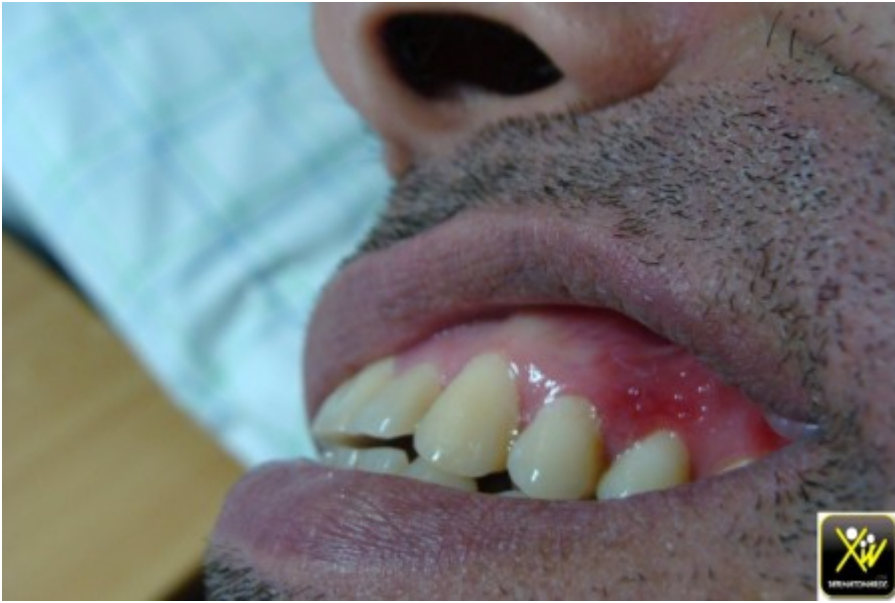Quel est le premier et le seul diagnostic a évoquer?



Plaques d'alopecie et lésions palmo plantaires





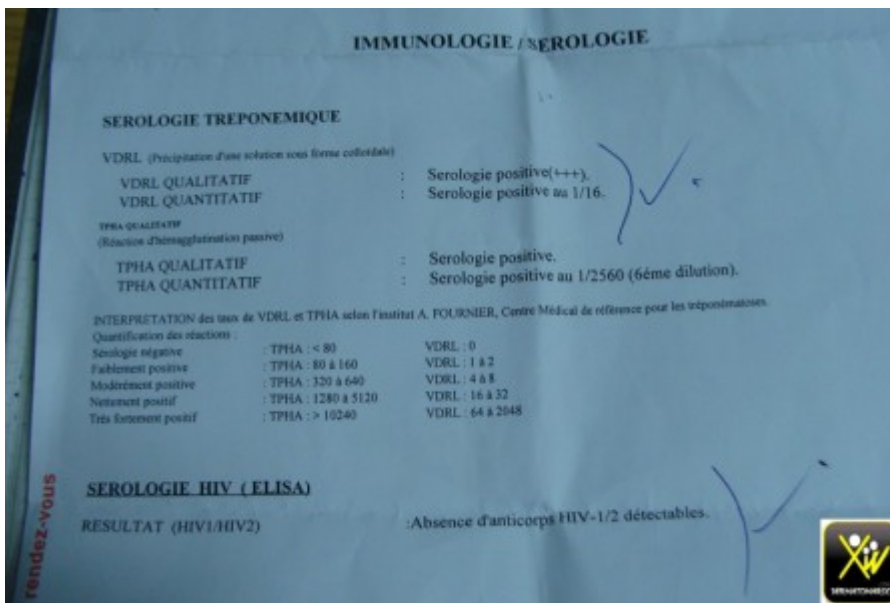


Conduite pratique (solution)

Conduite pratique (solution)

La syphilis secondaire

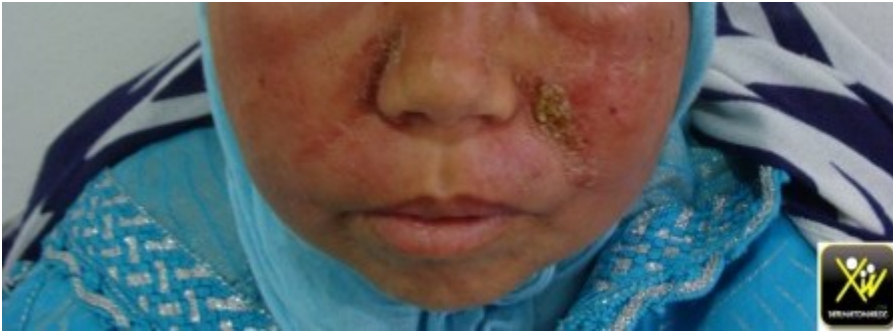Traiter, demander la sérologie, éduquer, traiter le partenaires s'il est connu



L'interrogatoire ne dispense pas de la sérologie syphilitique, qu'il faut demander au moindre doute.

Oedeme febril de la face

Cette femme consulte pour un Oedeme febril de la face.



Quel diagnostic faut il évoquer en premier?

Conduite pratique (solution)

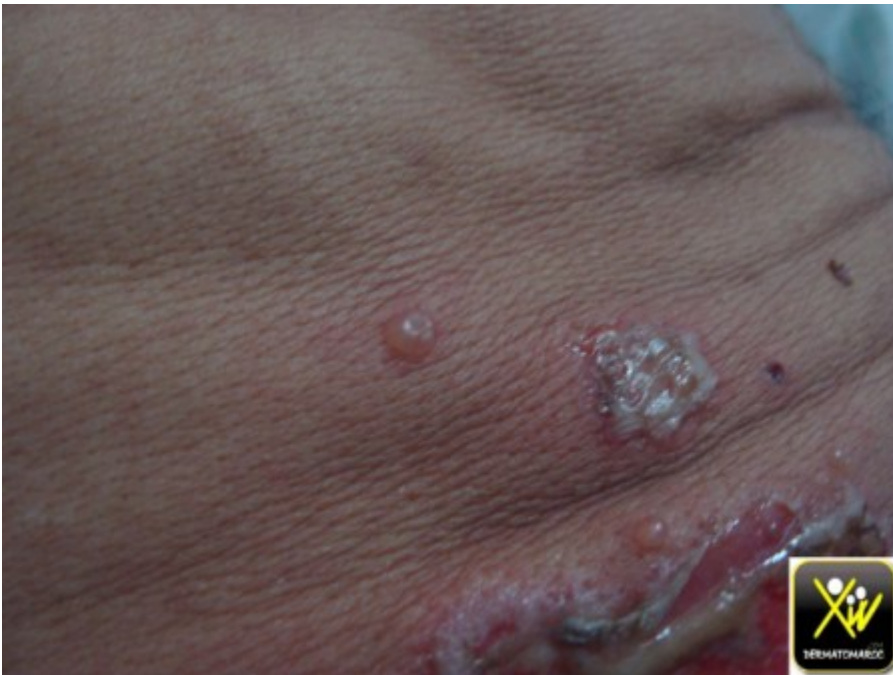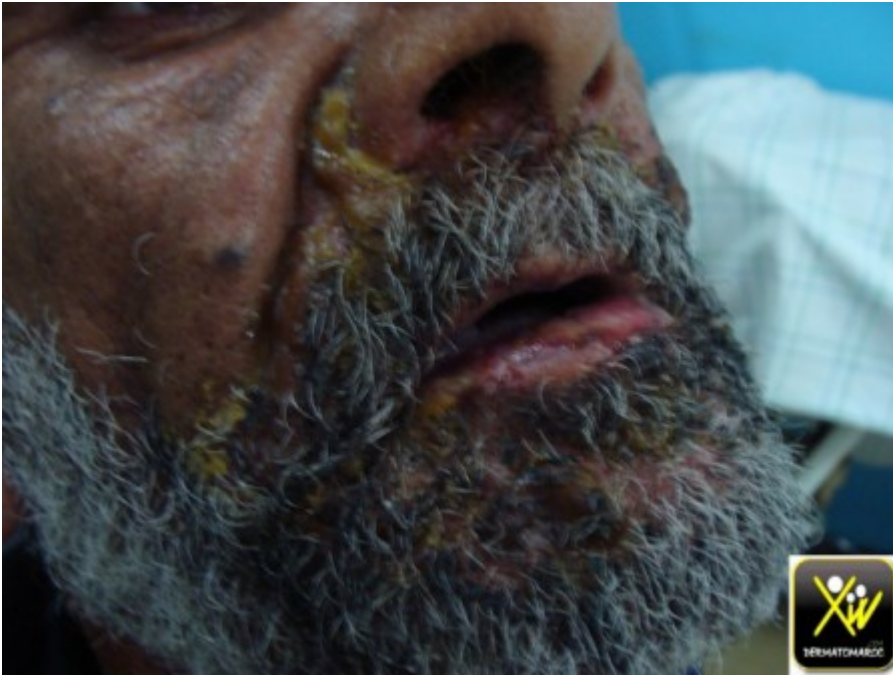Conduite pratique (solution)

Staphylococcie maligne de la face

La manipulation du furoncle du sillon naso genien était a l'origine de cet Oedeme febril de la face avec syndrome septicémique.

Le traitement est en milieu hospitalier avec une bi antibiotherapie parentérale.

Ulcérations Buccales



Ce patient consulte pour des ulcérations buccales chroniques et résistantes aux traitements classiques.

Récemment, elles se sont associées à des bulles qui se rompent rapidement et laissent place à de vastes exulcérations.

Quel diagnostic évoquer?

Conduite pratique (solution)

Conduite pratique (solution)

Pemphigus

La confirmation est histo-immunologique.

Le traitement est à base de corticoïdes per os.

Toute ulcération muqueuse qui ne guérit pas doit être biopsiée.