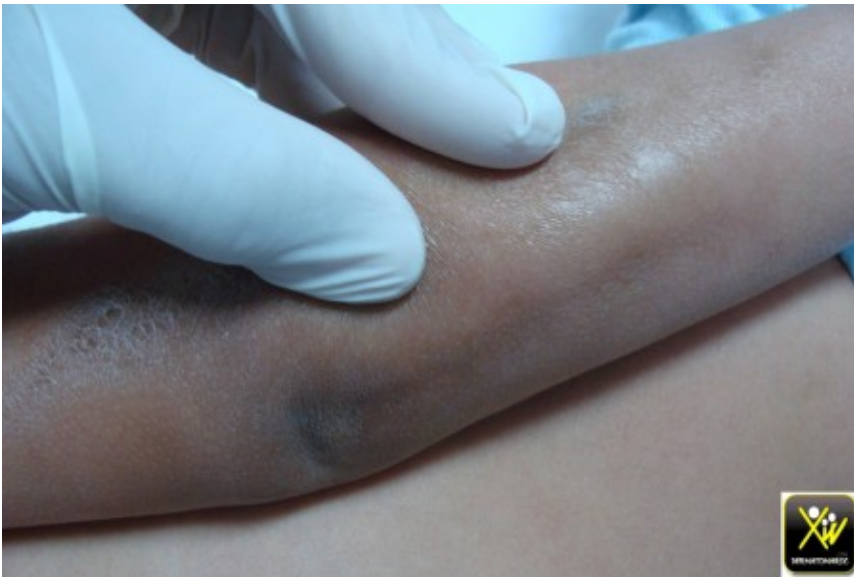
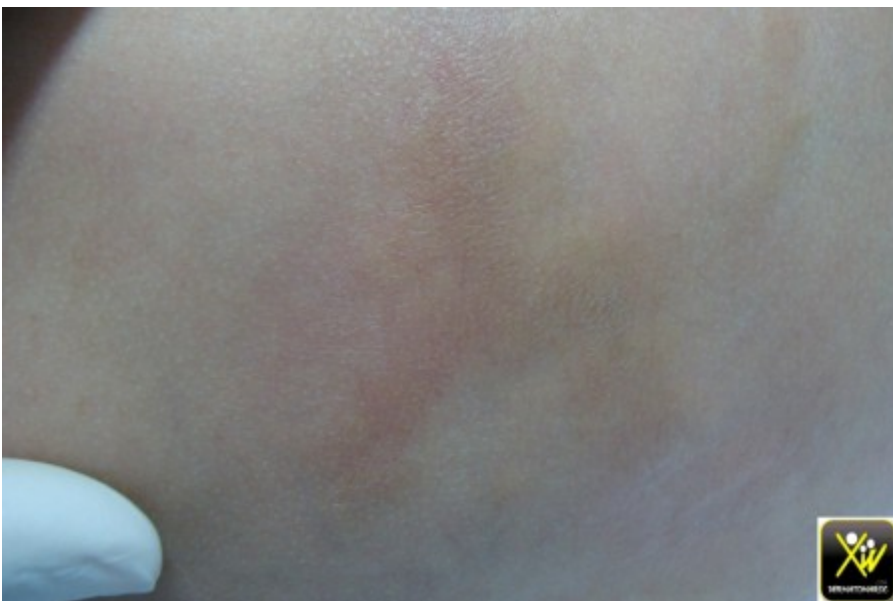
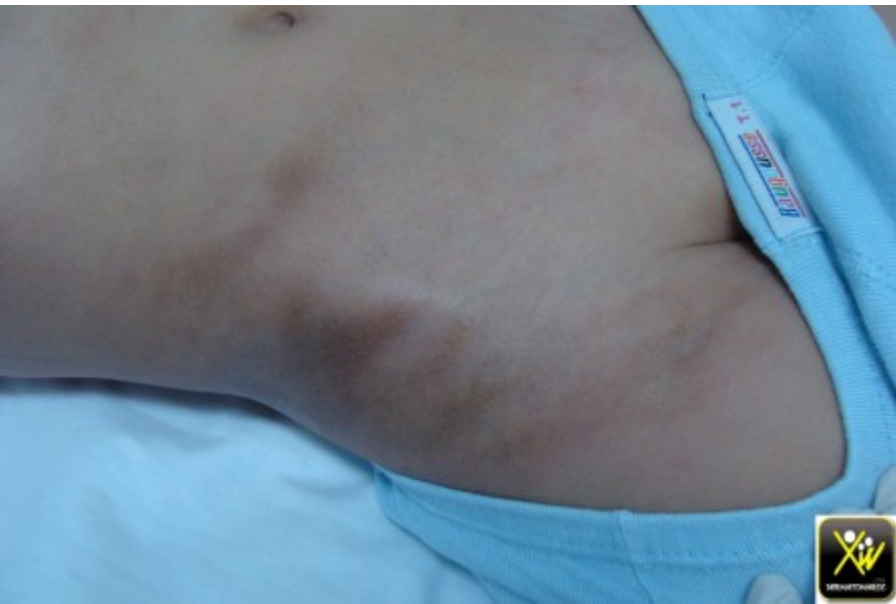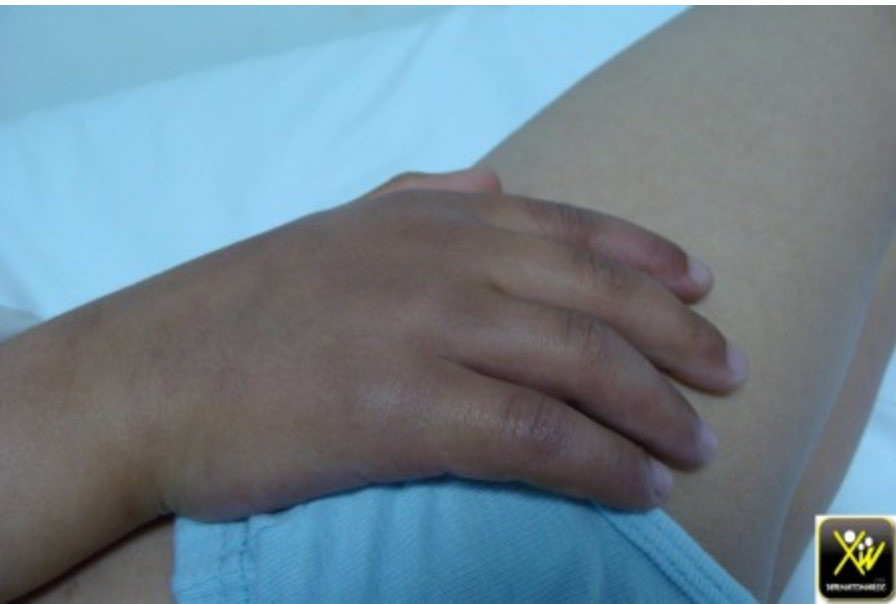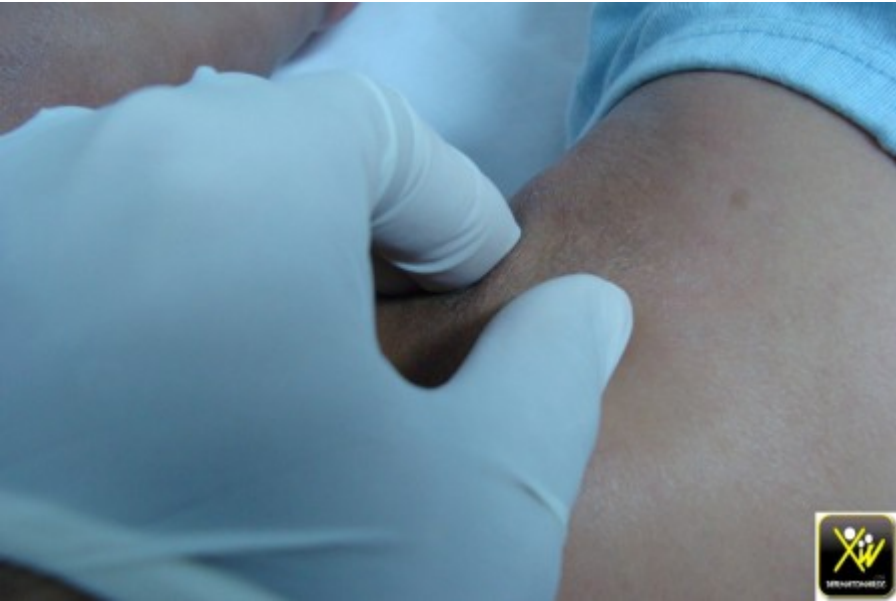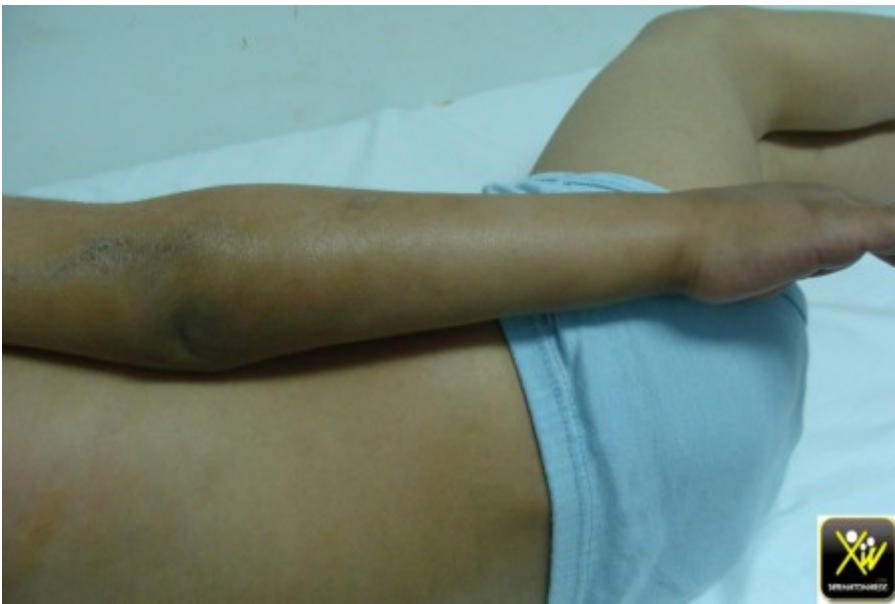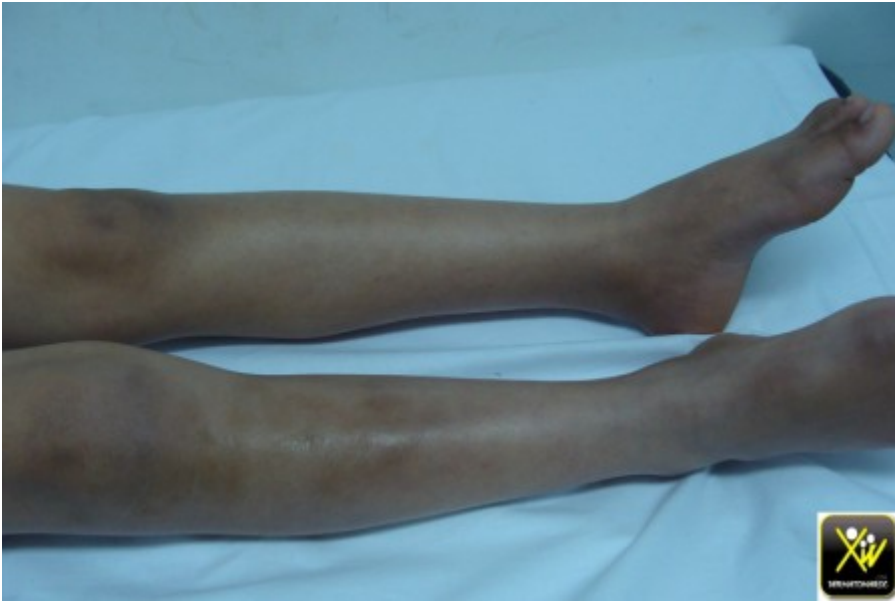Sclérodémie de l'enfant.



Sclerodermie enfant

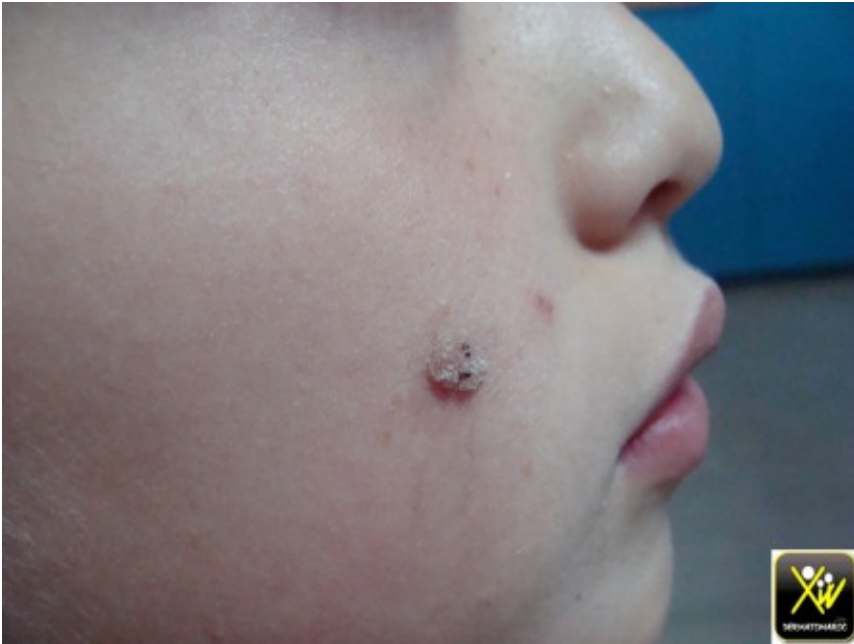





Verrue de la face.

Que proposer pour traiter cette Verrue de la face?

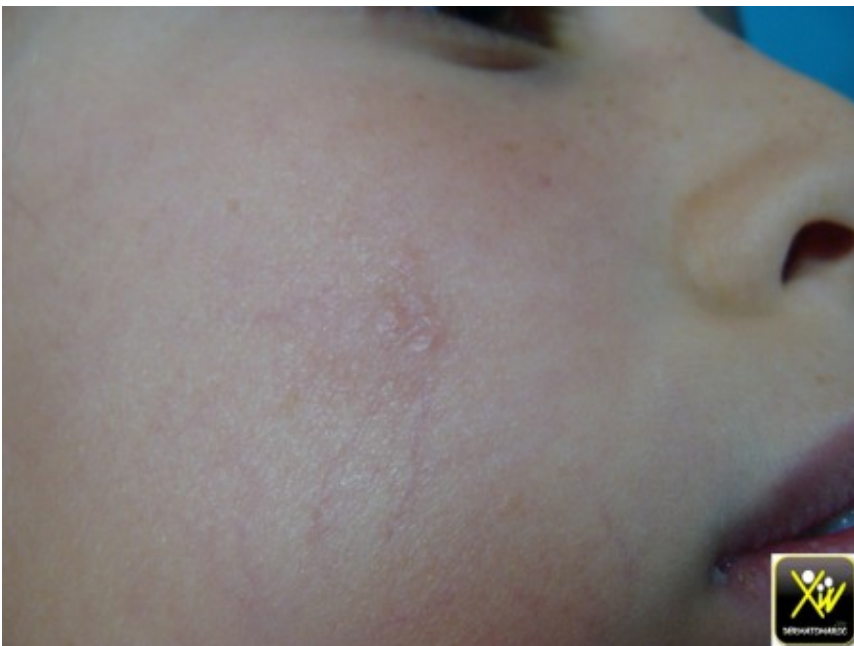

Verrue de la face.

Conduite pratique (solution)

Conduite pratique (solution)

Un keratolytique a forte concentration après avoir protégé la peau periverrue par une pommade type vaseline.



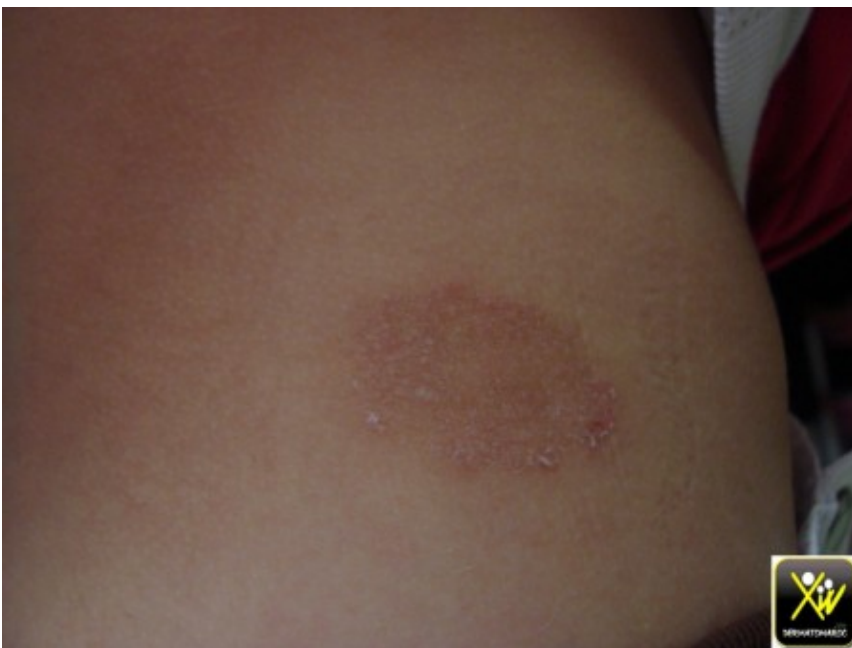Verrue de la face.

Surtout éviter l'électrocoagulation car source de cicatrice

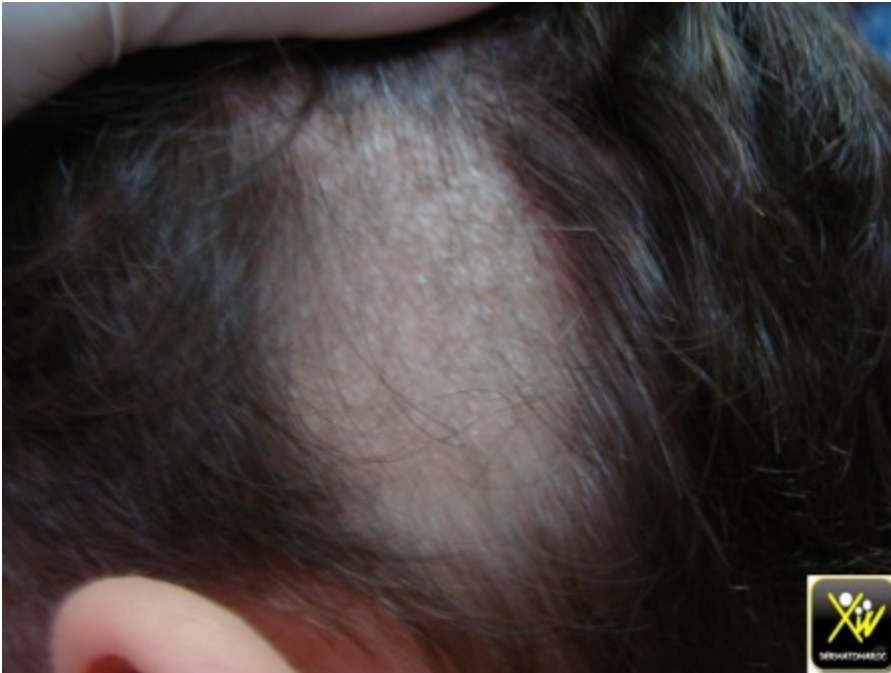indélébile.

Plaque squameuse et chute des cheveux.

Cet enfant consulte pour une plaque squameuse prurigineuse qui s'étend progressivement associée a une plaque de chute des cheveux et qui est squameuse.



Plaque squameuse et chute des cheveux.



Quel diagnostic évoquer et que rechercher?

Conduite pratique (solution)

Conduite pratique (solution)

Dermatophytie et teigne.

Traiter en urgence par des topiques antimycosiques associés à de la griseofulvine pendant au moins un mois.

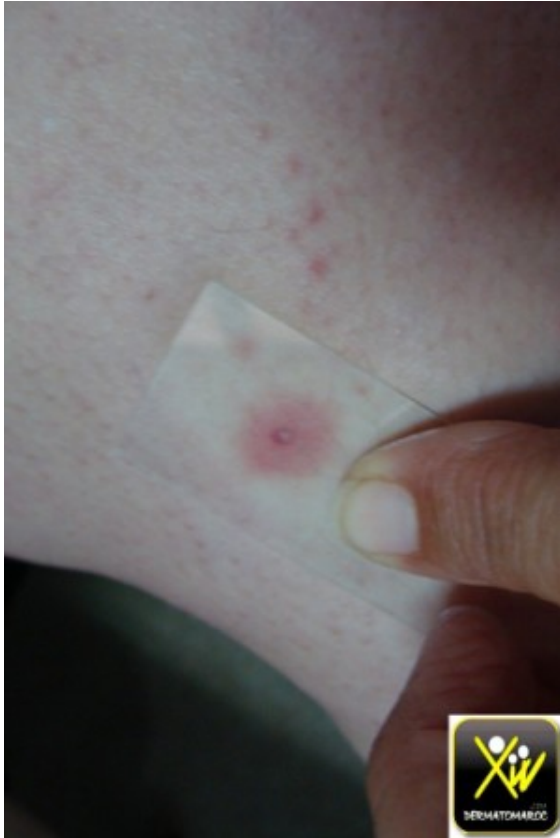Rechercher l'animal contaminant et éventuellement le traiter.

Examiner les membres de la petite famille.

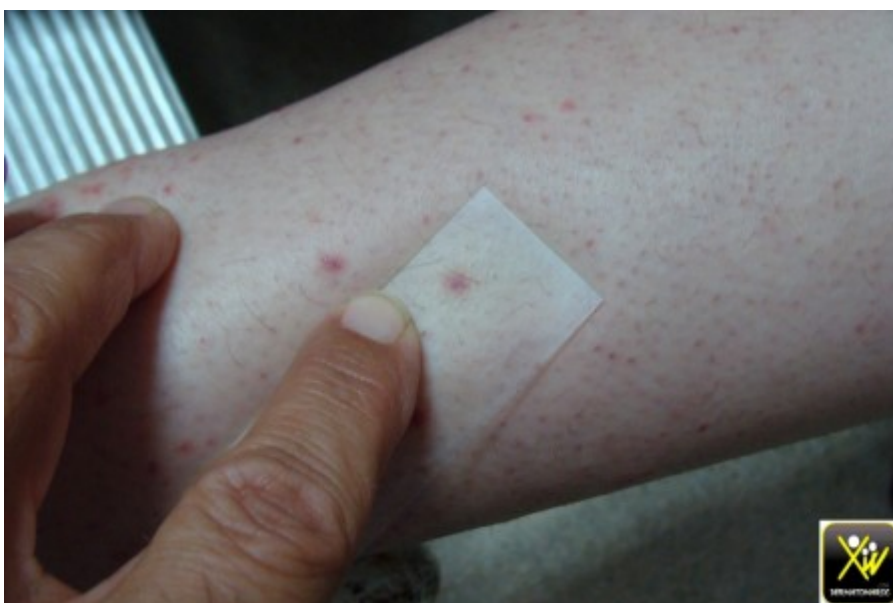Purpura arthralgies et

douleurs abdominales.

Cet enfant consulte pour des douleurs abdominales diffuses associées a des arthralgies.



Purpura et douleur.



L'examen retrouve un purpura déclive, symétrique et palpable.

Quel est le diagnostic à évoquer? Quelle conduite adopter?

Conduite pratique (solution)

Conduite pratique (solution)

Purpura Rhumatoïde Purpura de Henoch-Schönlein

Le repos, les antalgiques,

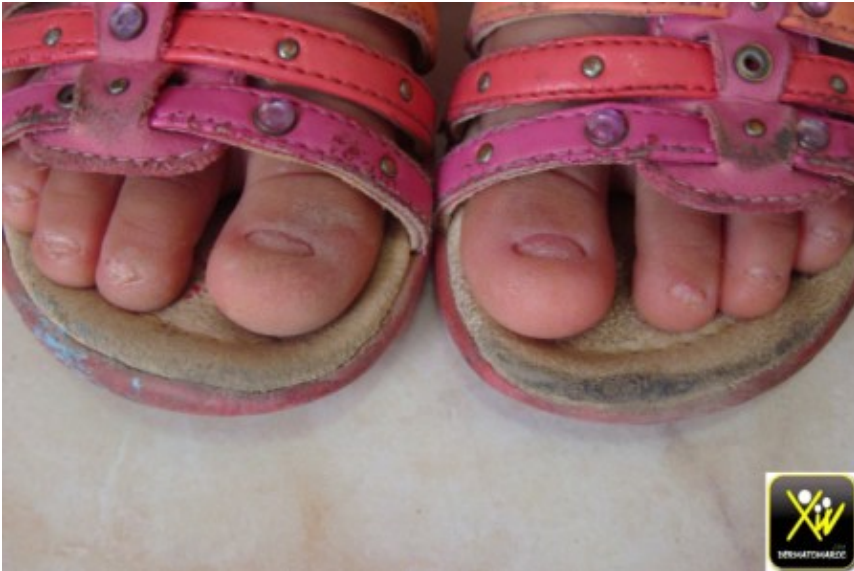en évitant formellement les AINS,

les corticoïdes n'ont pas fait de preuve.

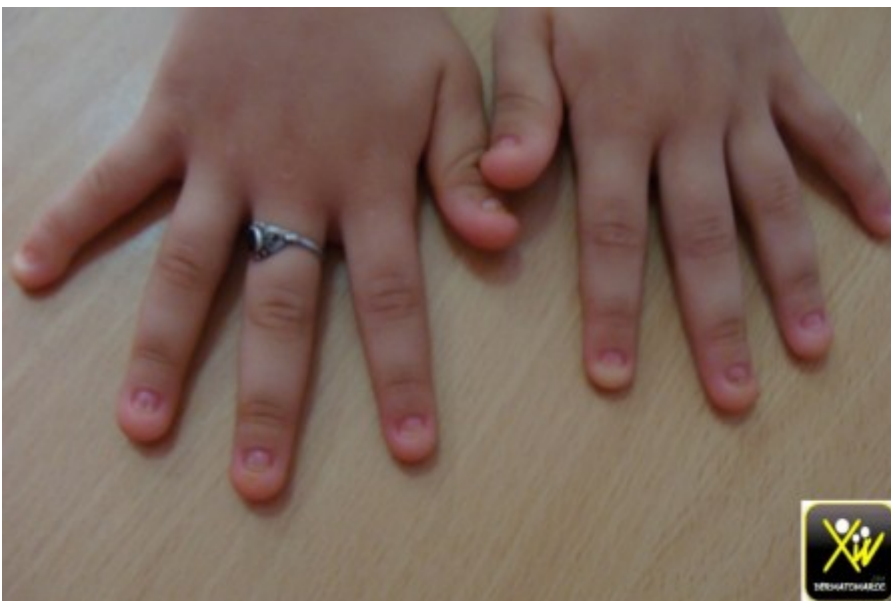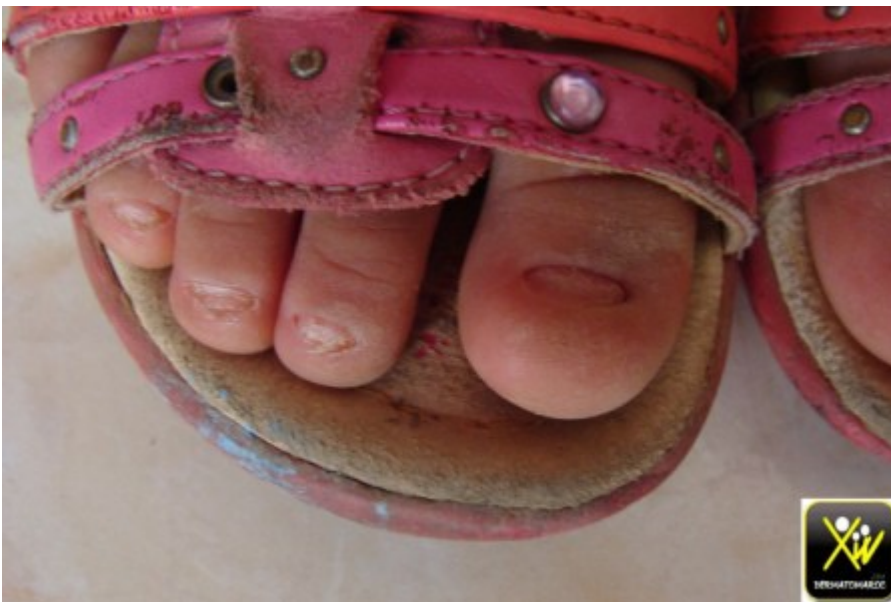La surveillance par des bandelettes urinaires doit être étalée sur des mois et effectuée par les parents.

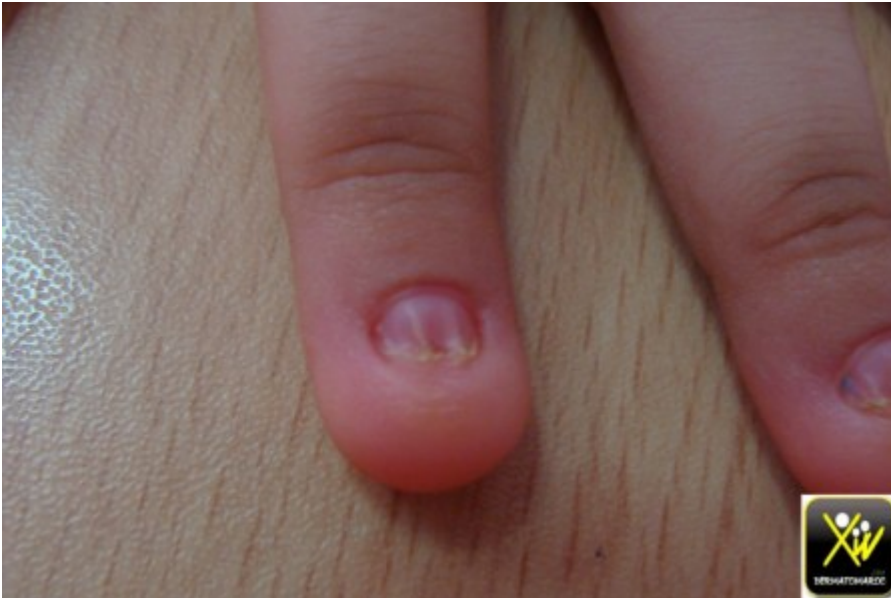Dystrophie unguéale familiale.

Deux sœurs consultent pour des ongles dystrophiques,



Dystrophie unguéale familiale





hypoplasiques des doigts et des orteils apparus depuis la naissance. Quel est le diagnostic à évoquer?

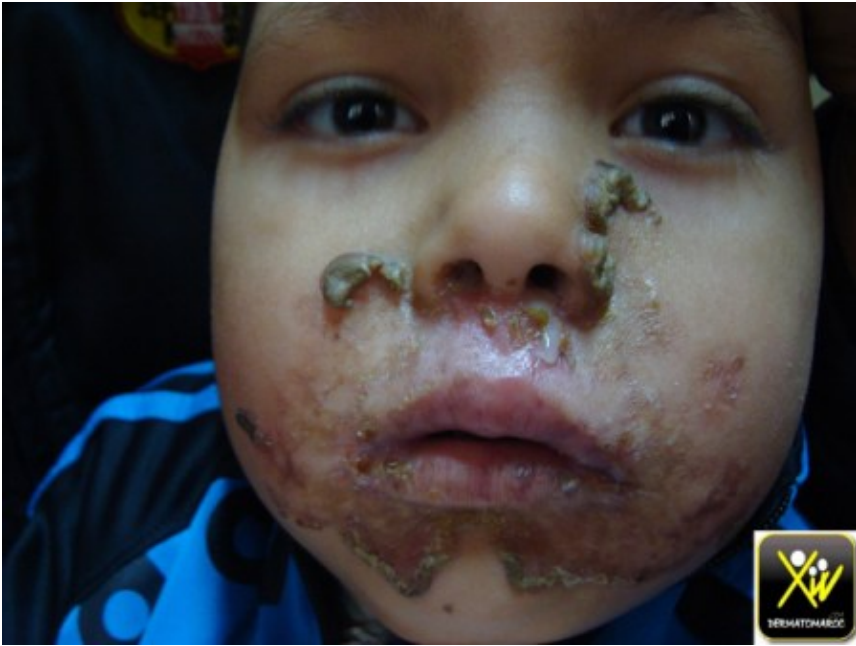Conduite pratique (solution)

Conduite pratique (solution)

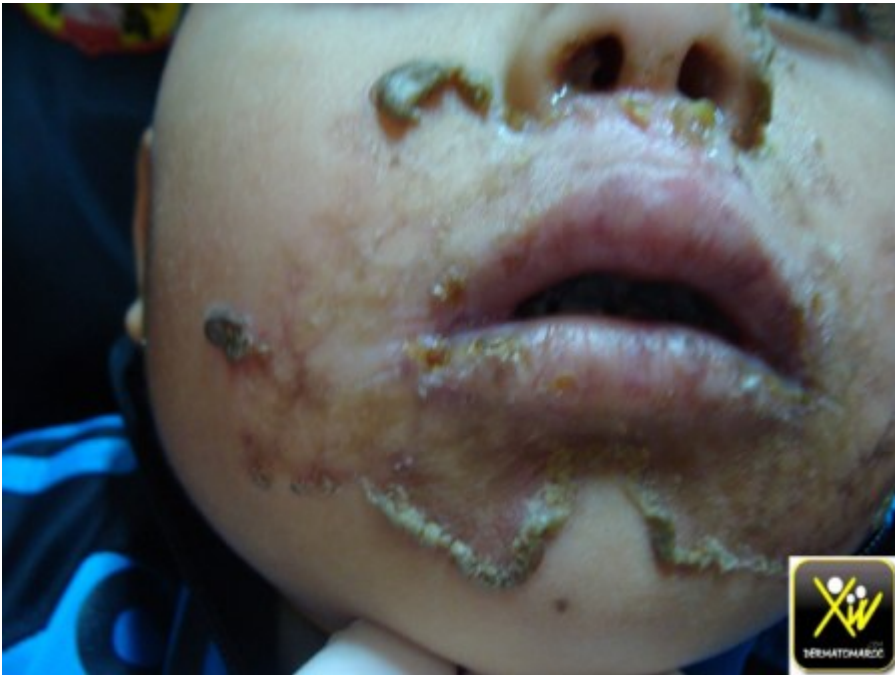Dysplasie ectodermique héréditaire
A différencier du Nail patella syndrome

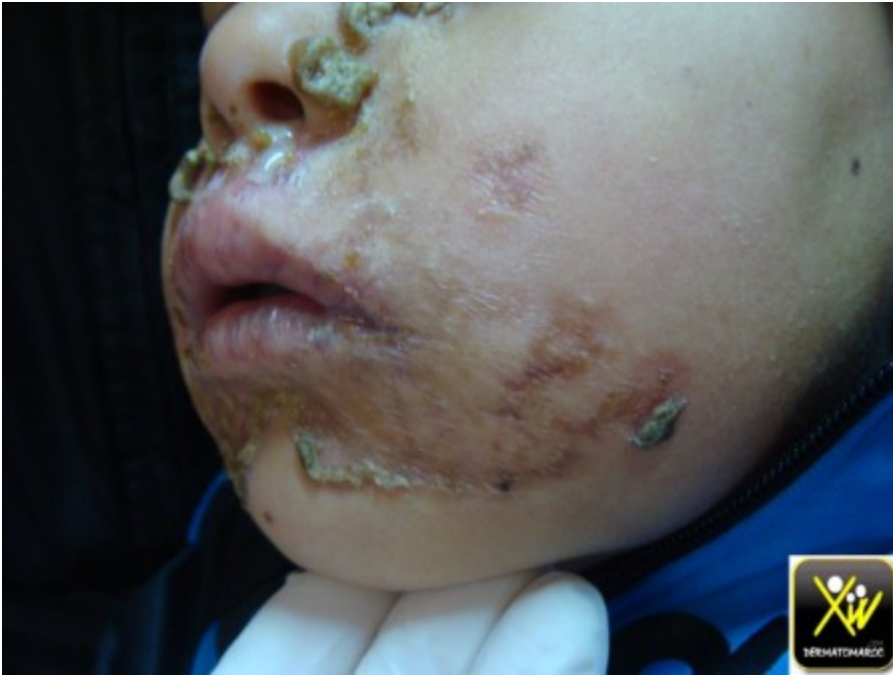Hyperkeratose centrifuge

Cet enfant consulte pour une plaque d' Hyperkeratose centrifuge, qui évolue



Hyperkeratose centrifuge





lentement en laissant une plage d'atrophie et des lésions atrophiques et des papules jaunâtres.

A quoi vous pensez?

Conduite pratique (solution)

Conduite pratique (solution)

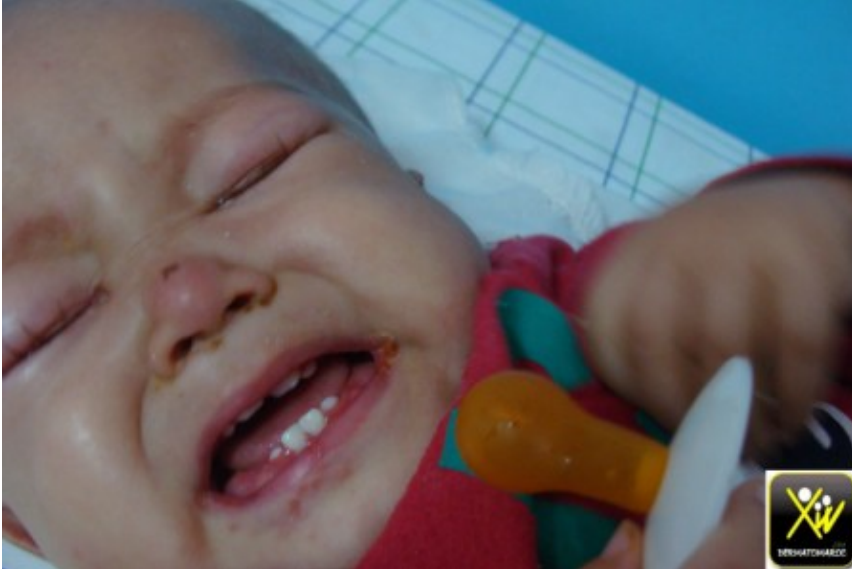Lupus tuberculeux

Lupus vorax

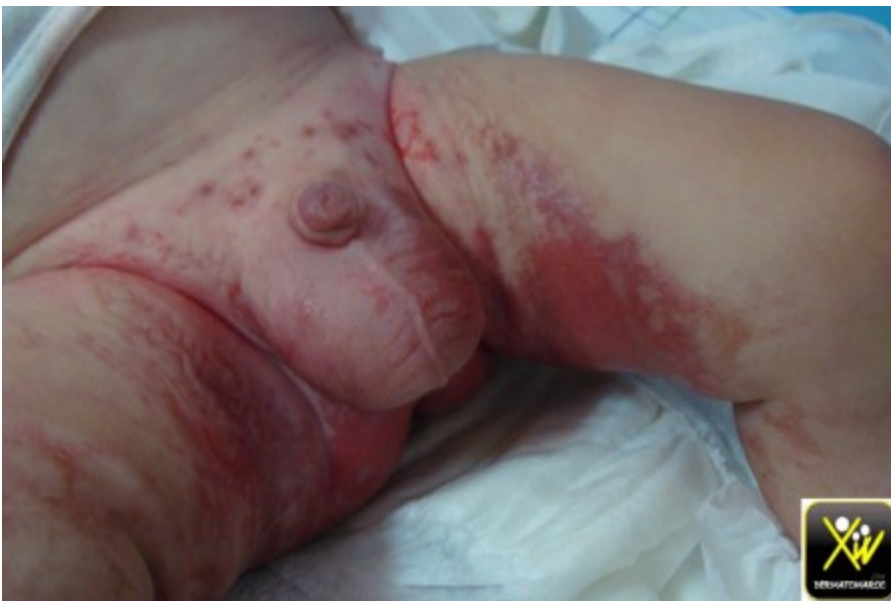avec des lupomes a la vitro pression. Le traitement spécifique est urgent pour éviter des séquelles destructrices du massif facial.

Ulcérations periorificielles

Cet enfant geignard, est emmenée pour des Ulcérations periorificielles



Ulcérations periorificielles



résistantes aux traitement symptomatique.

A quoi vous pensez? Quel traitement prescrire?

Conduite pratique (solution)

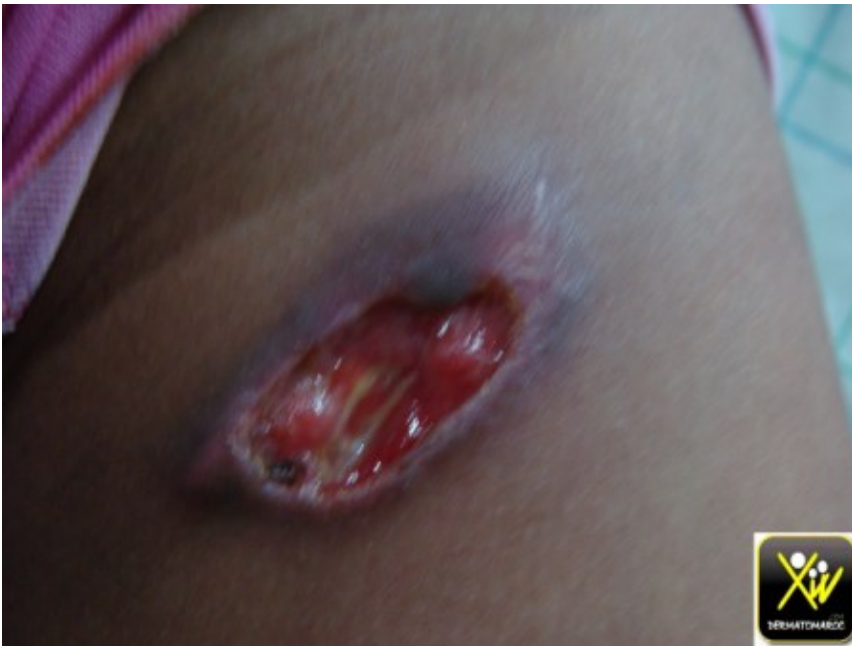Conduite pratique (solution)

Acrodermatite entheropatique

Le traitement fait appel a une supplémentation en zinc:

Ulcération résistante

Cet enfant a une Ulcération qui est résistante, son début est une collection froide,



Ulcération résistante

et les antibiotiques n'ont aucun effet sur son évolution.

Quel est le diagnostic a évoquer?

Conduite pratique (solution)

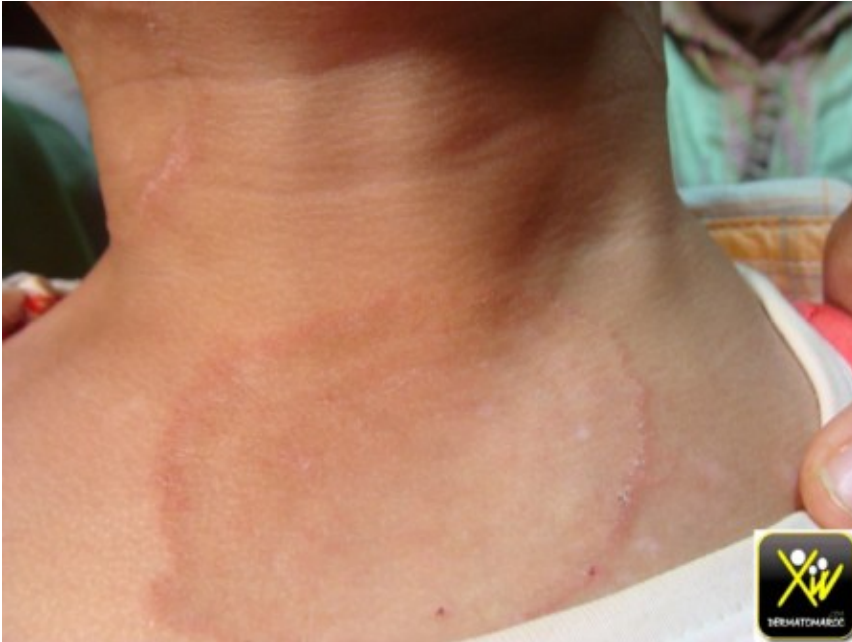Conduite pratique (solution)

Écrouelles

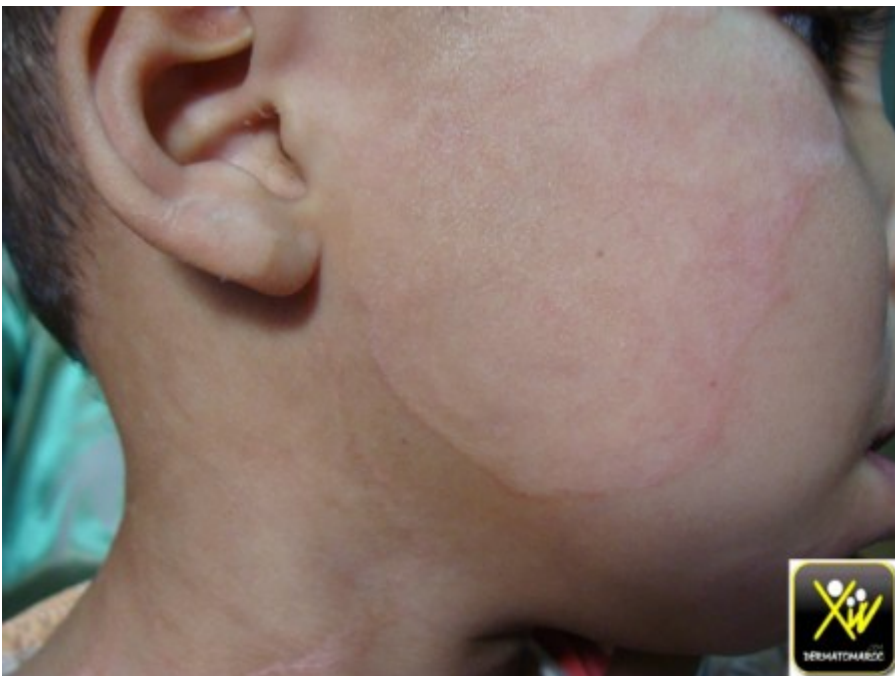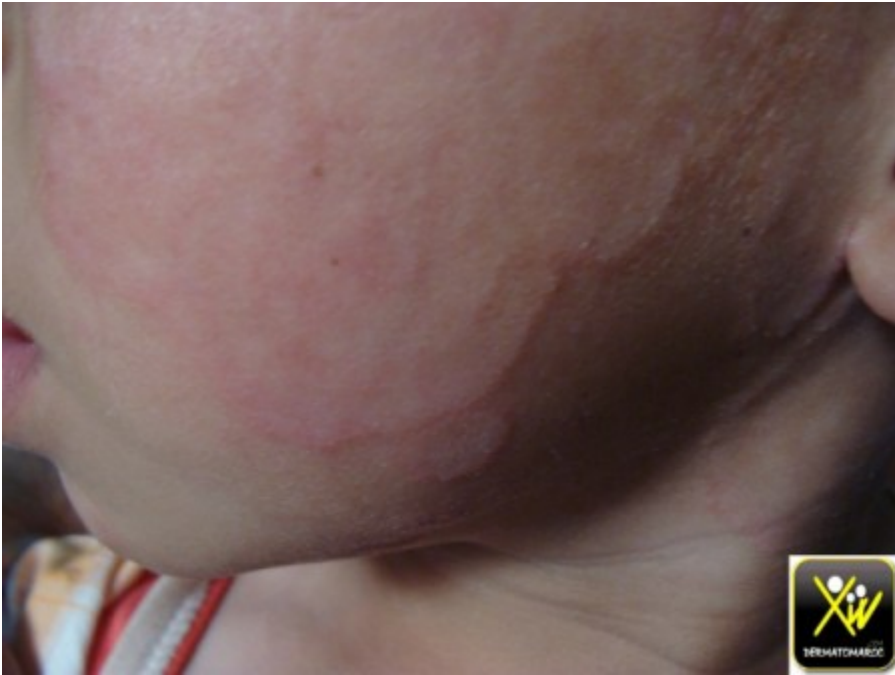La tuberculose cutanée est une dure réalité qu' il faut toujours garder a l'esprit devant une ulcération de l'enfant.

Érythème centrifuge prurigineux

Cet enfant consulte pour un Érythème centrifuge prurigineux,
Quel est le seul



Érythème centrifuge prurigineux



diagnostic a

évoquer? Que faut il éviter?

Conduite pratique(solution)

Conduite pratique(solution)

Dermatophytie
Herpes circine

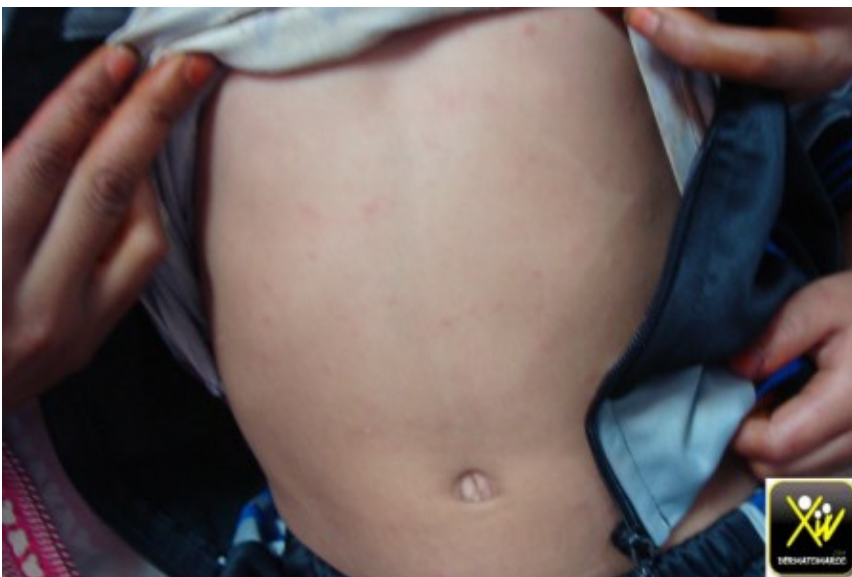Surtout ne pas prescrire des dermocorticoides.

Donner des antimycosiques et essayer de rompre le cycle de contamination.

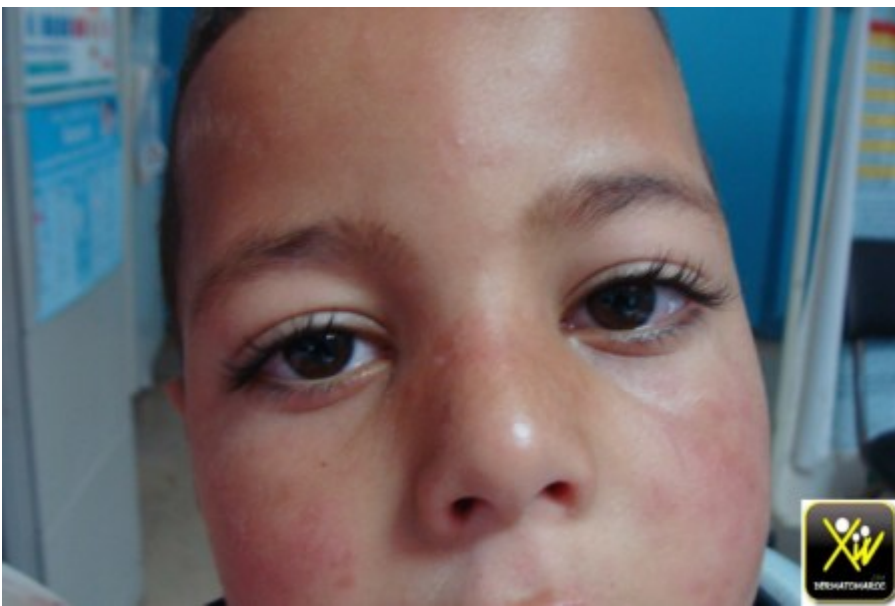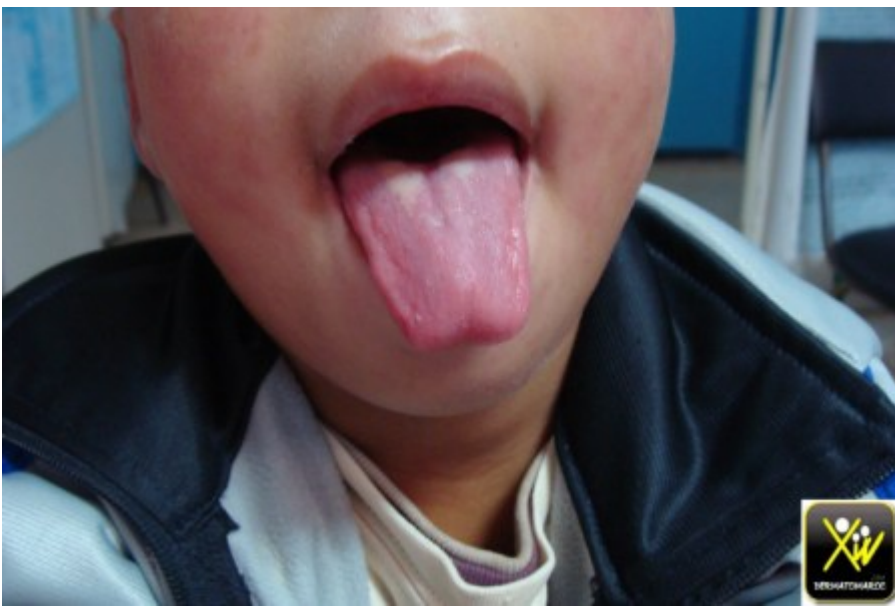
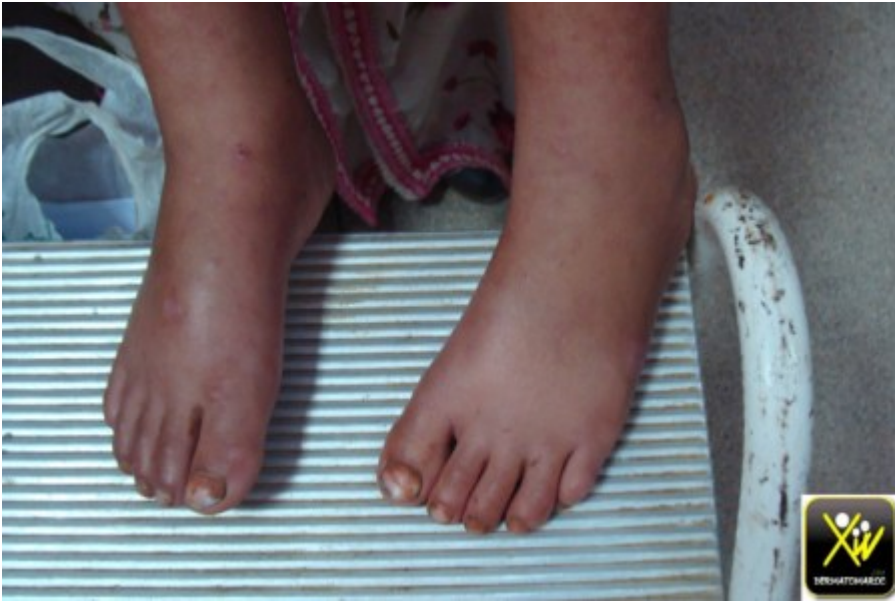Syndrome cutanéomuqueux fébrile

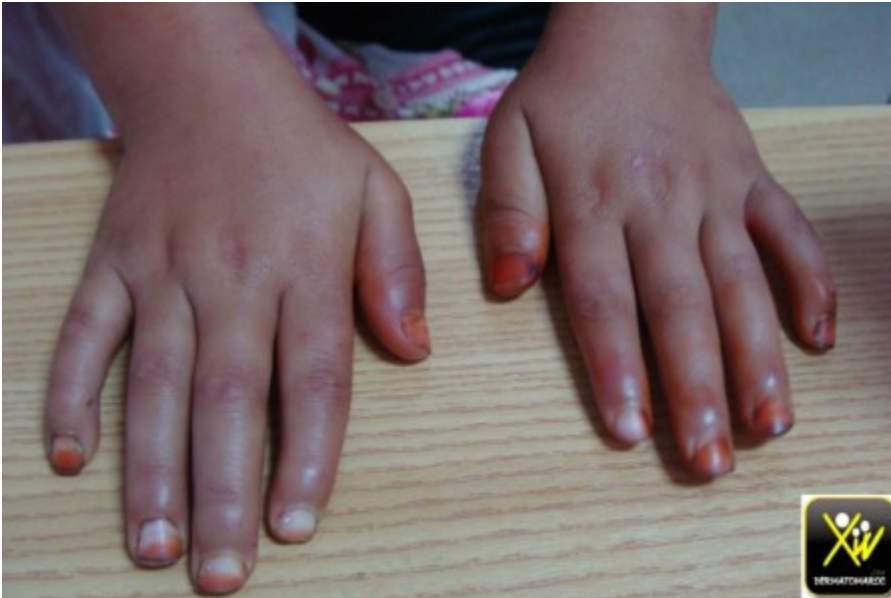Cet enfant consulte pour une fièvre inexplicquée et résistante aux différents antibiotiques prescrits.

l'examen trouve une éruption cutanée associée a des oedemes des extrémités, une conjonctivite,



Syndrome cutanéomuqueux fébrile





une glossite et une éruption cutanée morbilliforme, en plus d'adénopathies cervicales.

Quel est le premier diagnostic à évoquer? et Quel est le risque encouru en cas de retard de traitement spécifique?

Conduite pratique(solution)

Conduite pratique(solution)

Syndrome de Kawasaki

Syndrome adeno cutaneo muqueux

syndrome muco cutaneo ganglionnaire aigu fébrile

C'est une urgence diagnostic et thérapeutique pour éviter les complications cardiaques. Le traitement fait appel à des IG.