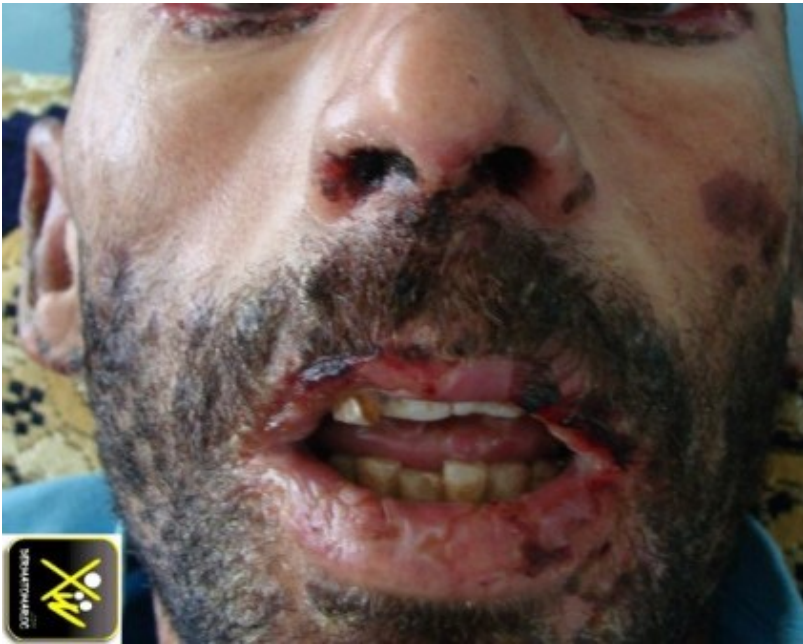
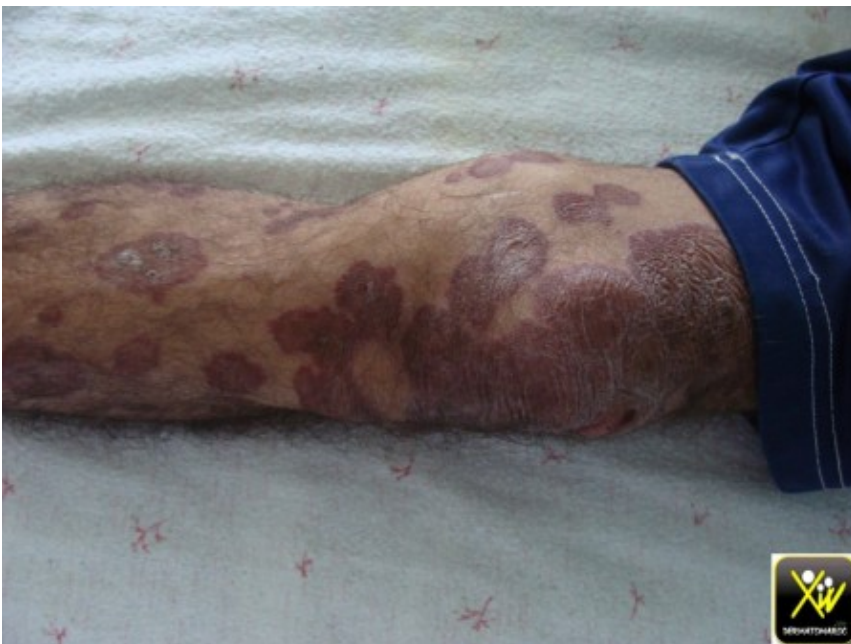
Lésions en cocarde et atteinte muqueuse.

Ce jeune patient assiste a l'explosion de Lésions en cocarde avec atteinte muqueuse et ceci



Lésions en cocarde et atteinte muqueuse.



Lésions en cocarde et atteinte muqueuse.

apres prise d'un comprimé d'AINS.

A quoi vous pensez?

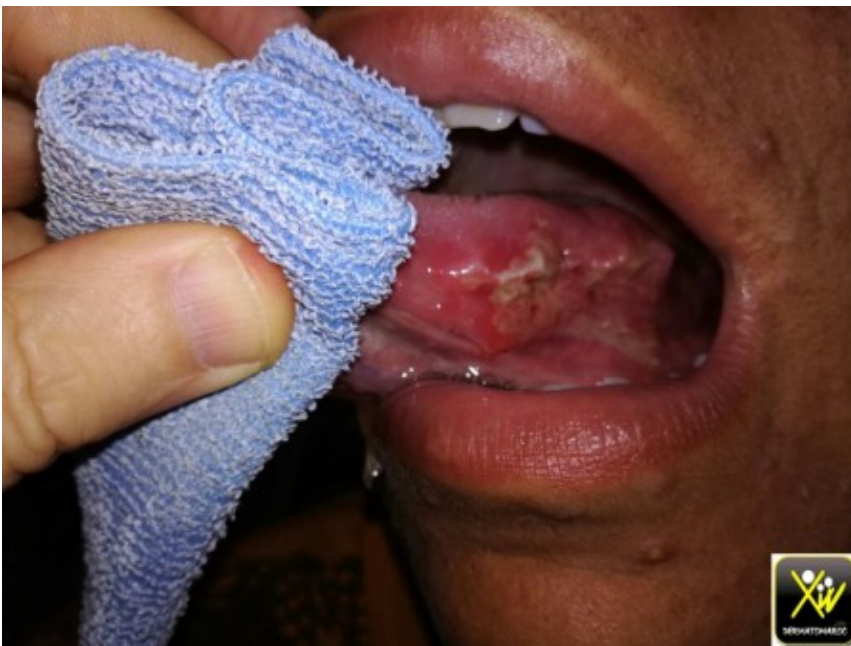Conduite pratique (solution)

Conduite pratique (solution)

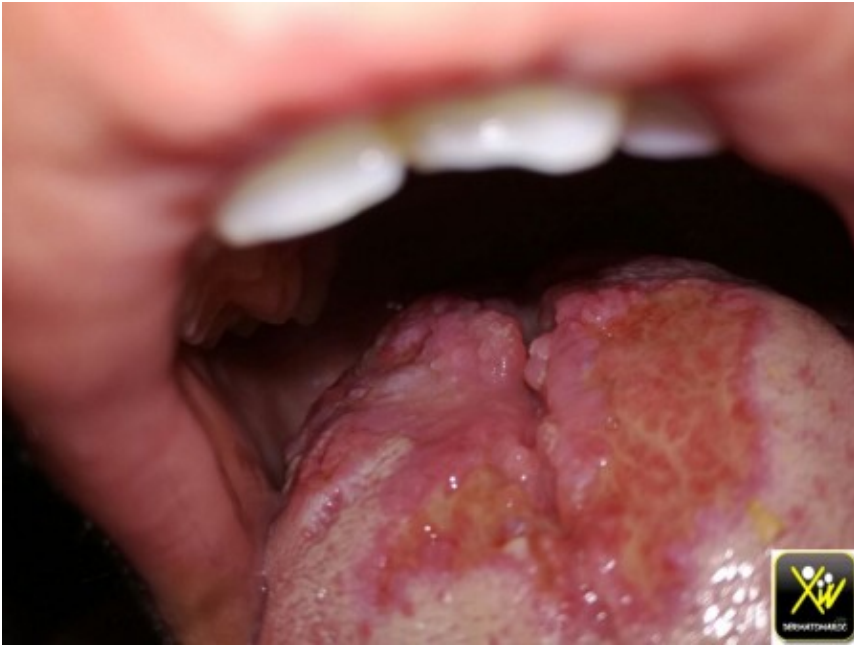Syndrome de stevens johnson Toxidermie.

Tumeur de la langue.

Ce jeune adolescent de 16 ans, non fumeur, consulte



Tumeur de la langue.



Tumeur de la langue.

pour une tumeur de la langue.

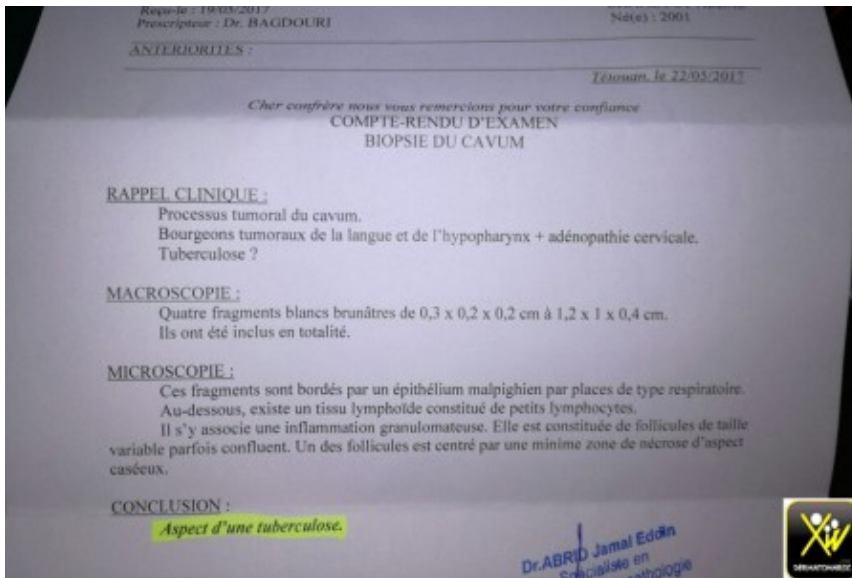
Que faire et quel diagnostic évoqué?

Dr Begdori, ORL, Tetouan.

Conduite pratique (solution)

Conduite pratique (solution)

Biopsie pour anapath.

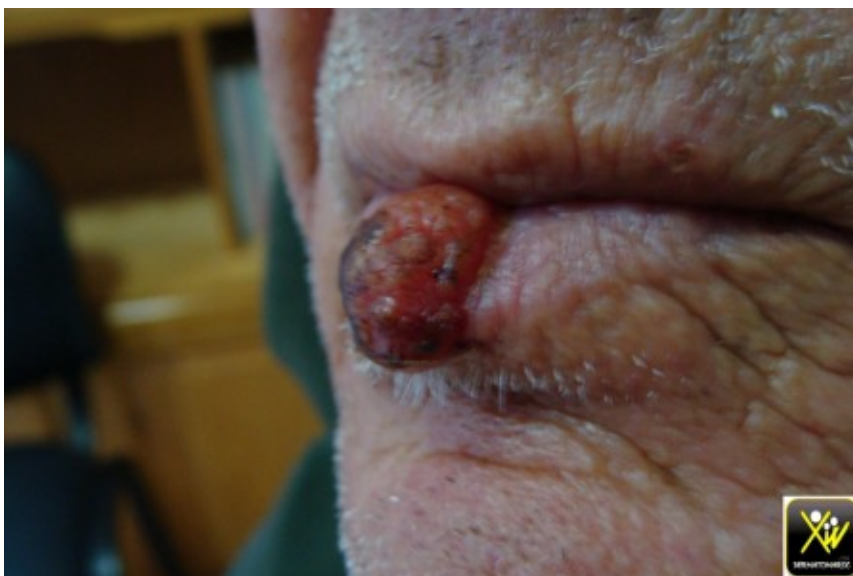

Tumeur de la langue.

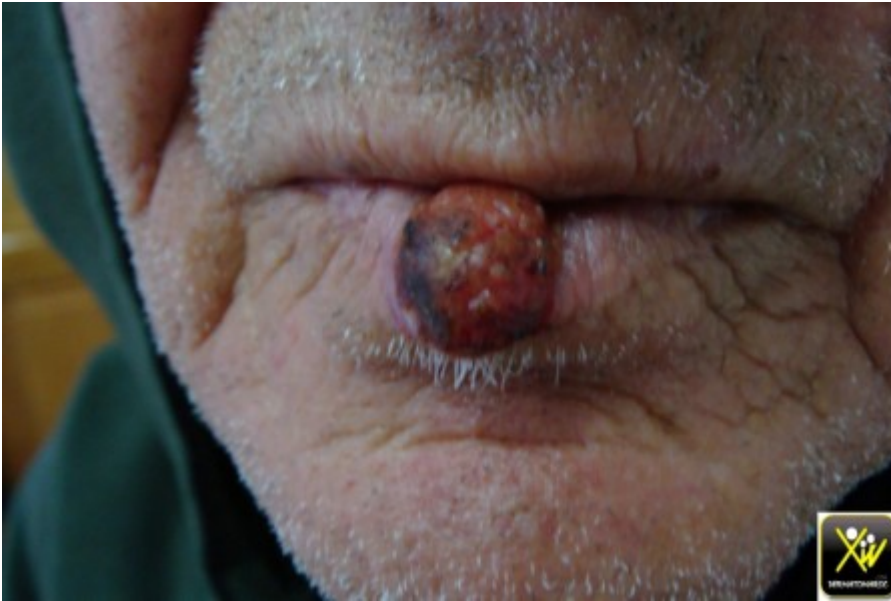Tuberculose de la langue.

Tumeur de la lèvre et Tabac.

Ce patient fumeur consulte pour une Tumeur de la lèvre inférieure.



Tumeur de la lèvre et Tabac.



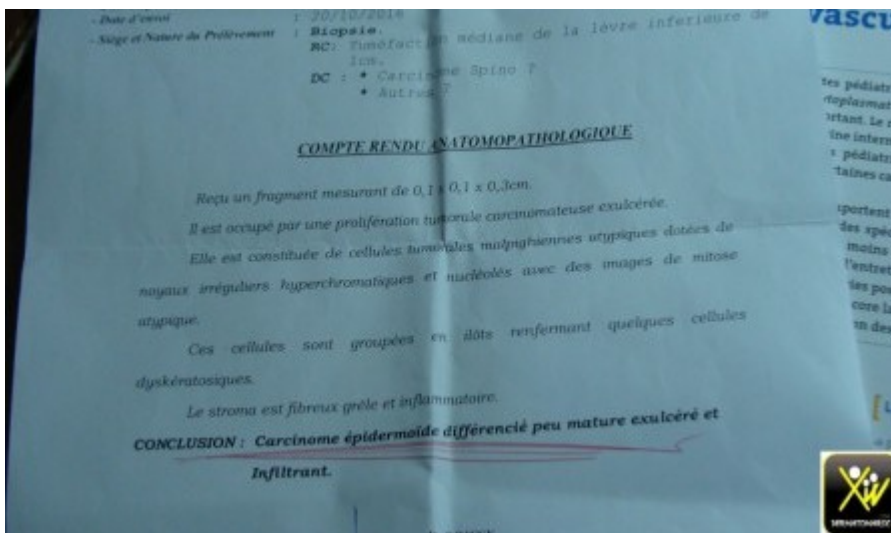
Quel est votre diagnostic?

Conduite pratique(solution)

Conduite pratique(solution)

Carcinome épidermoïde

La confirmation est histologique

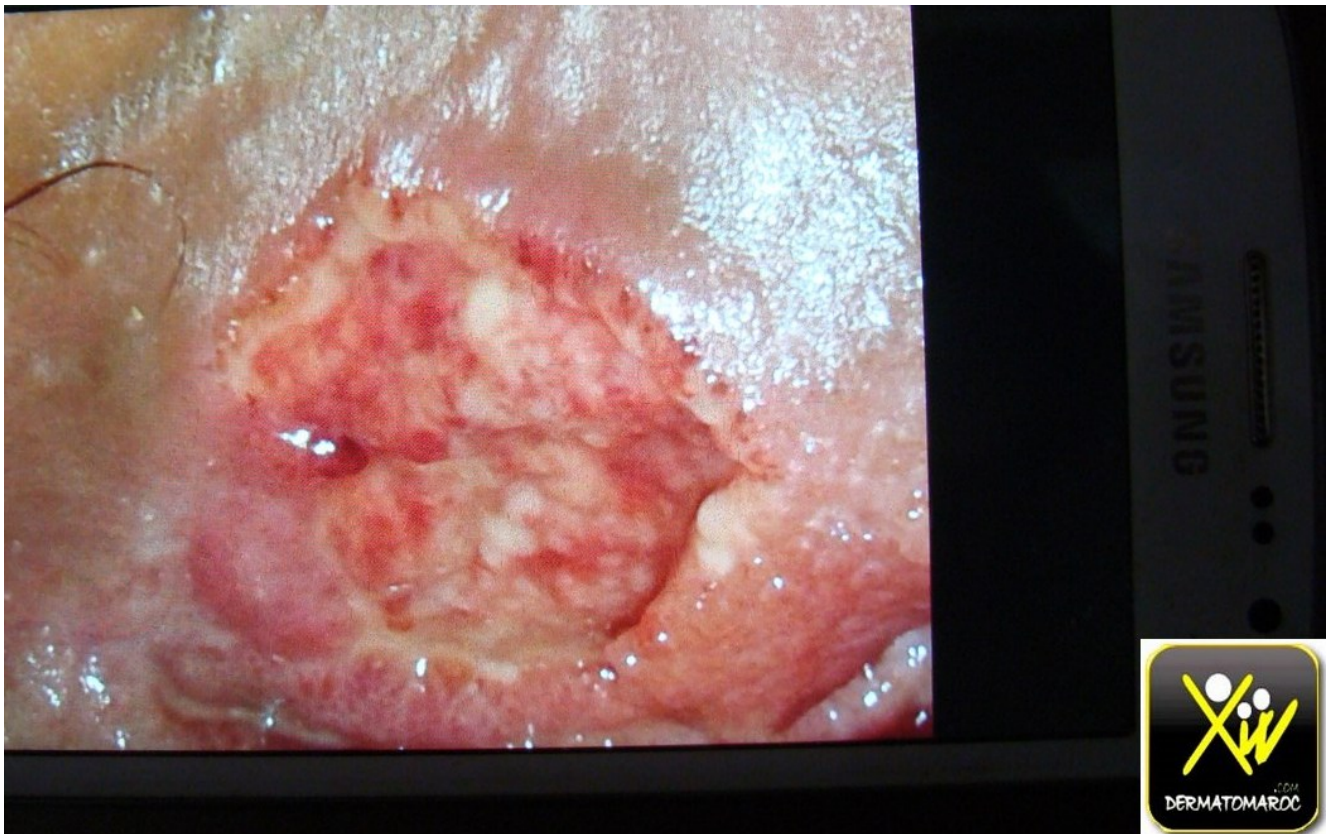


Ulcération douloureuse

labiale

Cette femme consulte pour une Ulcération labiale douloureuse.

L'examen trouve



Ulcération labiale douloureuse

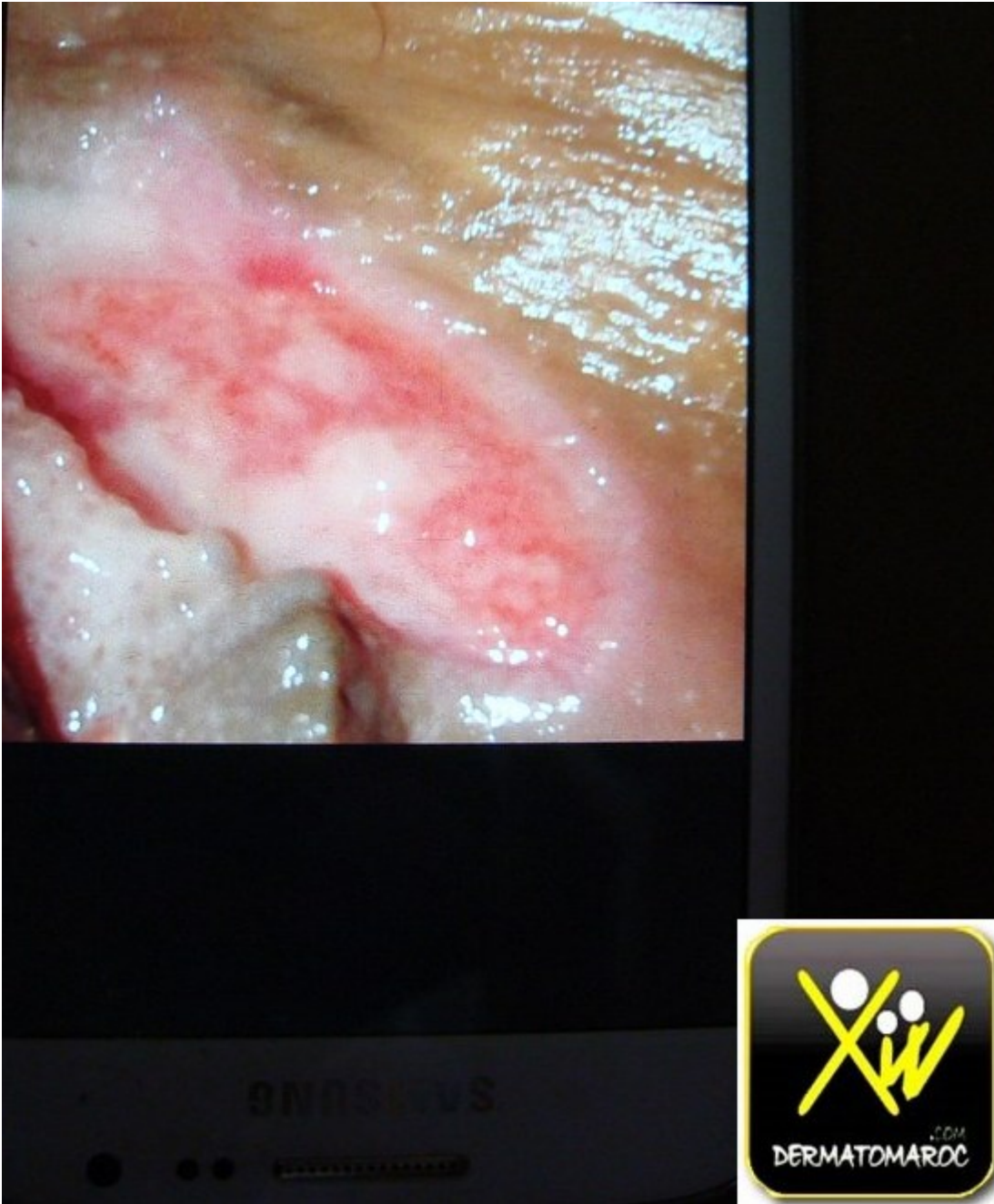cette ulcération de la grande lèvre à fond blanchâtre, handicapante récurrente sans adénopathie satellite.

Quel est votre diagnostic et votre traitement?

Conduite pratique (solution)

Conduite pratique (solution)

Aphte labial géant



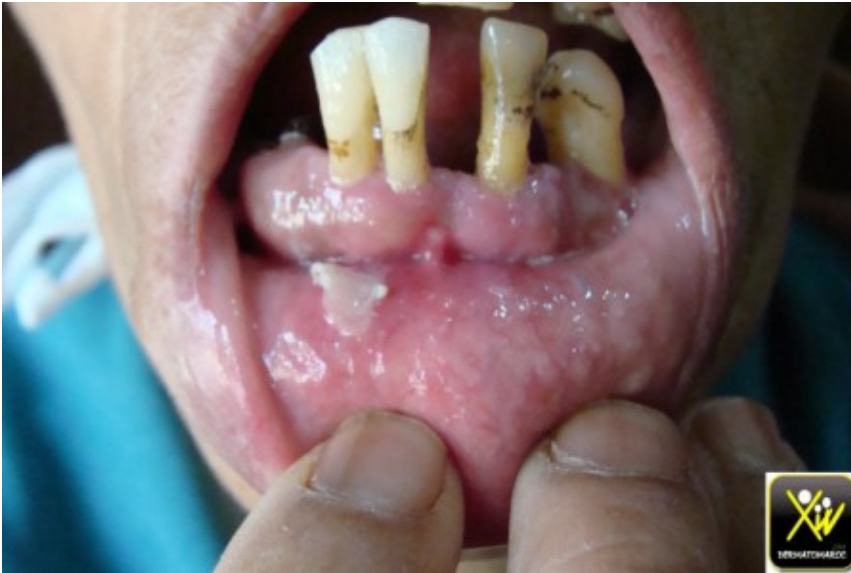La corticothérapie per os 1mg/Kg pendant une semaine est le traitement qui soulage et qui cicatrise rapidement; de la colchicine et des soins locaux sont associés.

Un interrogatoire à la recherche d'autres signes associés est obligatoire.

L'ulcération chronique

gingivale

Cette dame consulte pour une ulcération gingivale chronique,



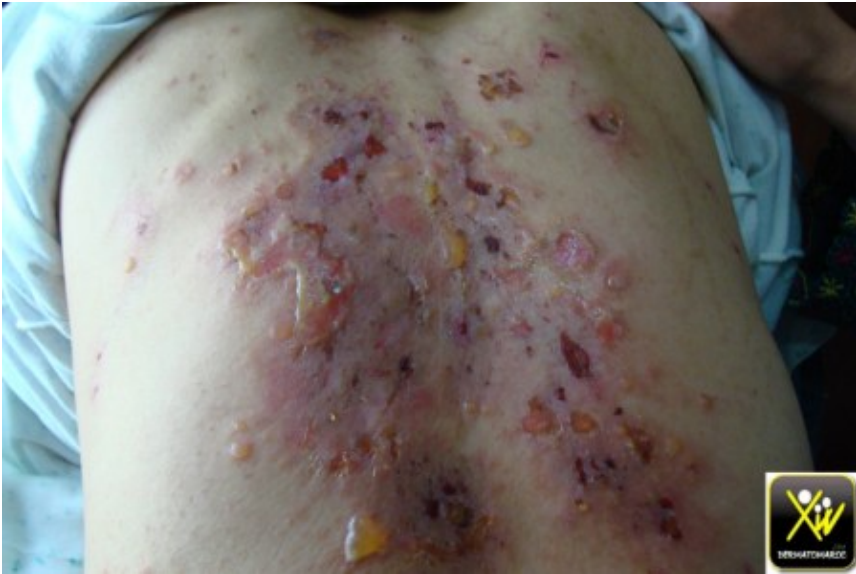L'ulcération gingivale chronique

Que faut il faire?

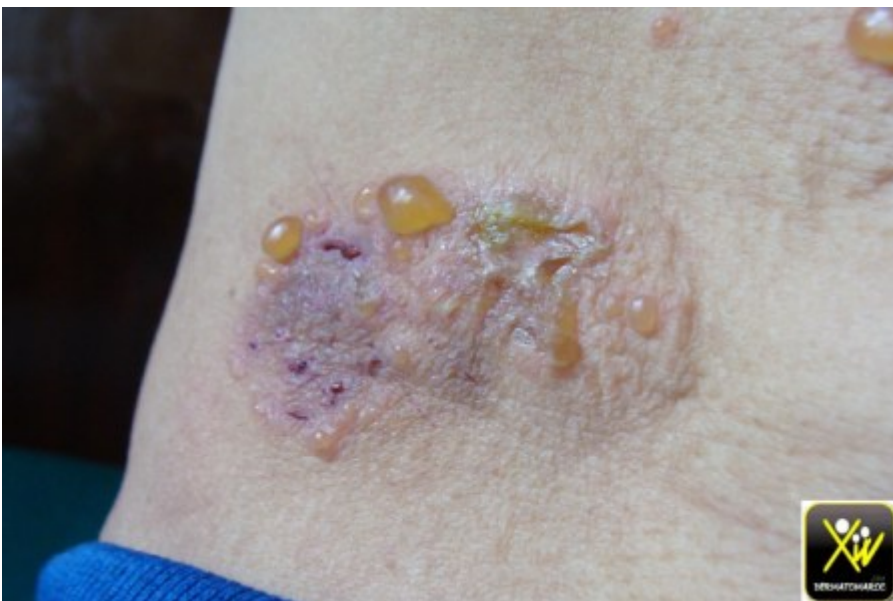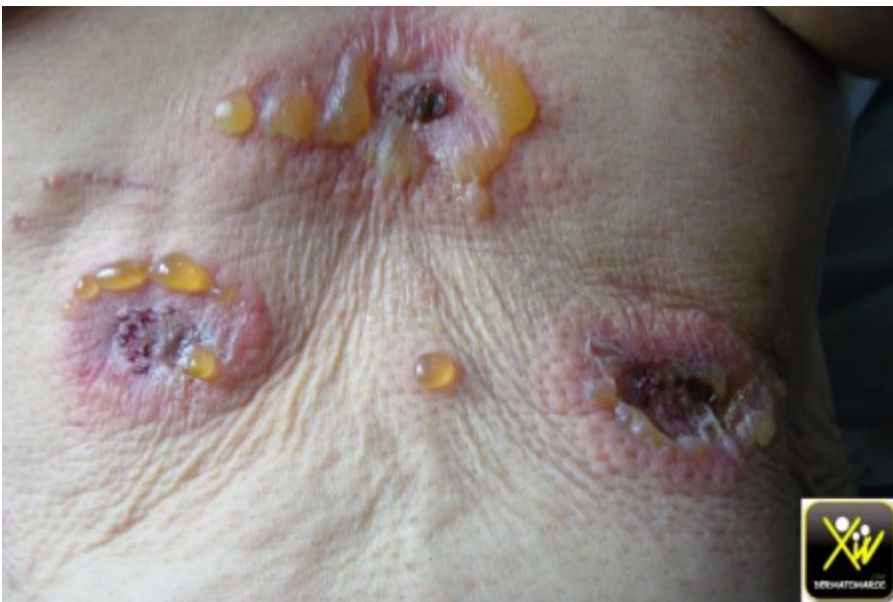Conduite pratique(solution)

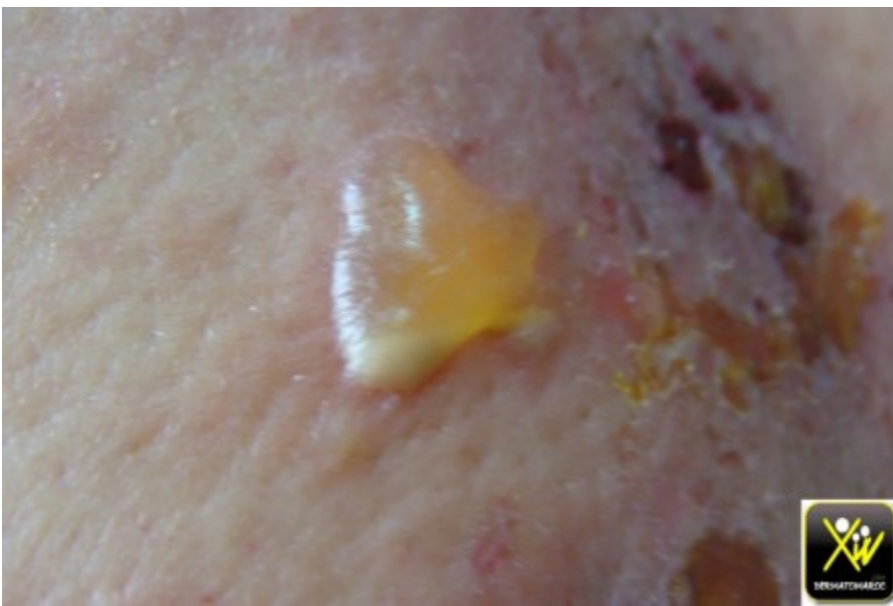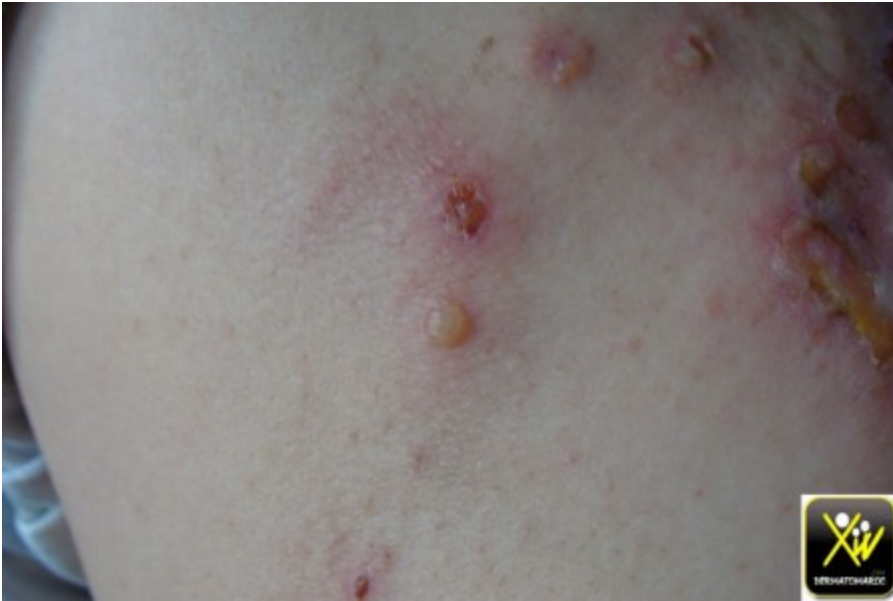Conduite pratique(solution)

Biopsier sans hésiter et ne pas attendre l'apparition de lésions évidentes et de complications éminentes: C'est un pemphigus.



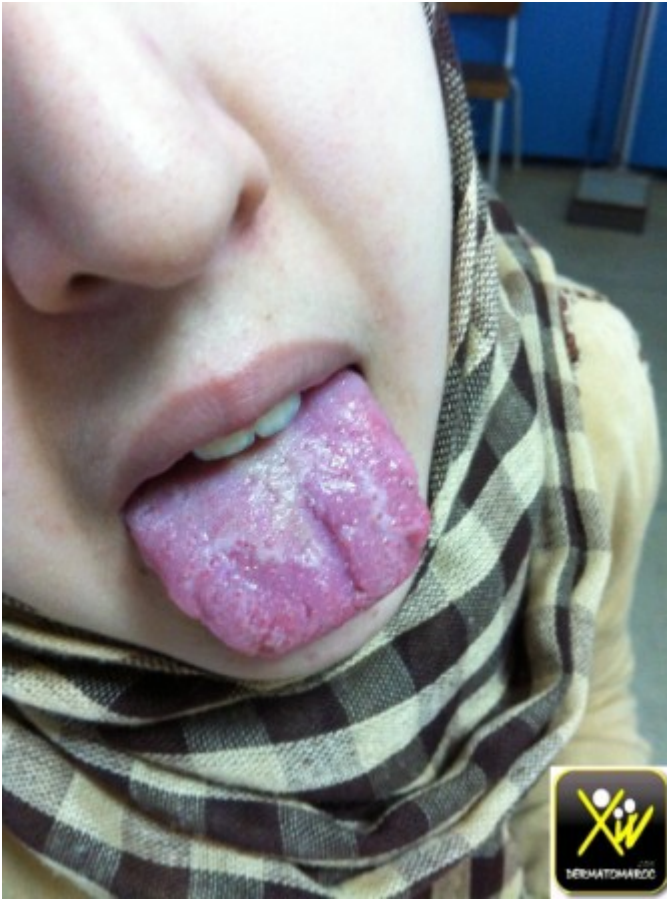pemphigus





La glossite migratrice bénigne

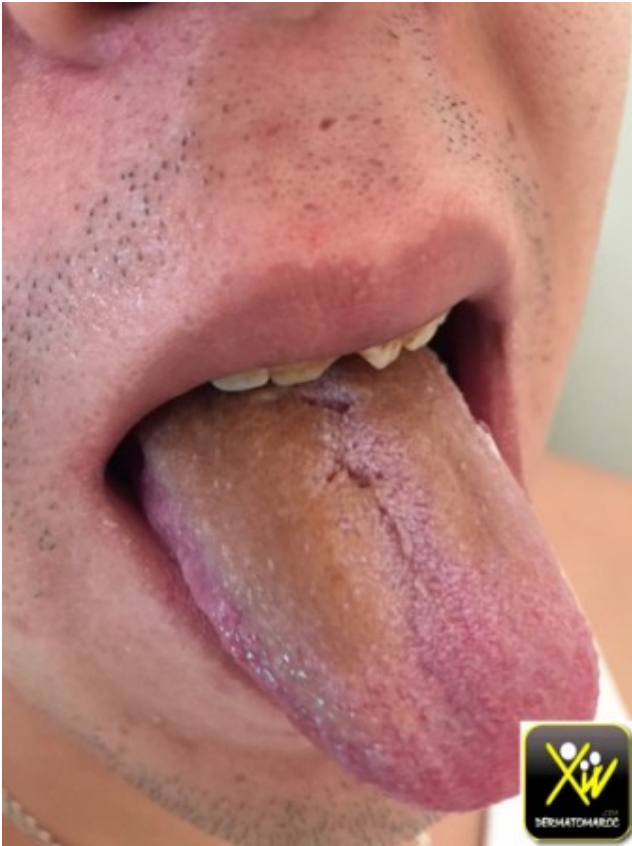La glossite migratrice bénigne est une entité



bénigne encore appelée la langue géographique, qu'il faut reconnaître pour rassurer et éviter des traitements inutiles.

Tabac et la langue

L'effet du Tabac sur la langue est néfaste, la langue noire en est une illustration. L'arrêt du tabac en est le meilleur traitement.

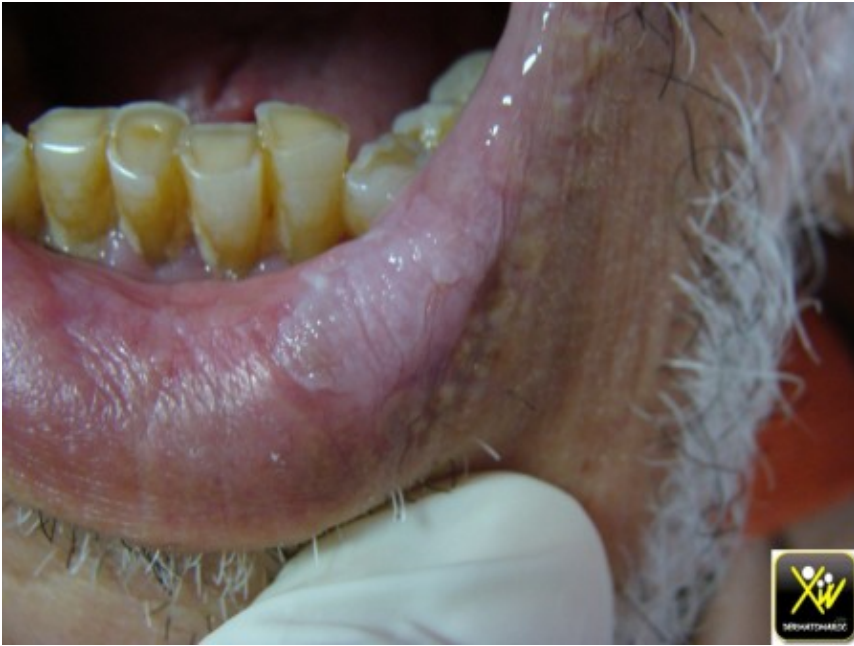

Tabac et la langue, langue
noire

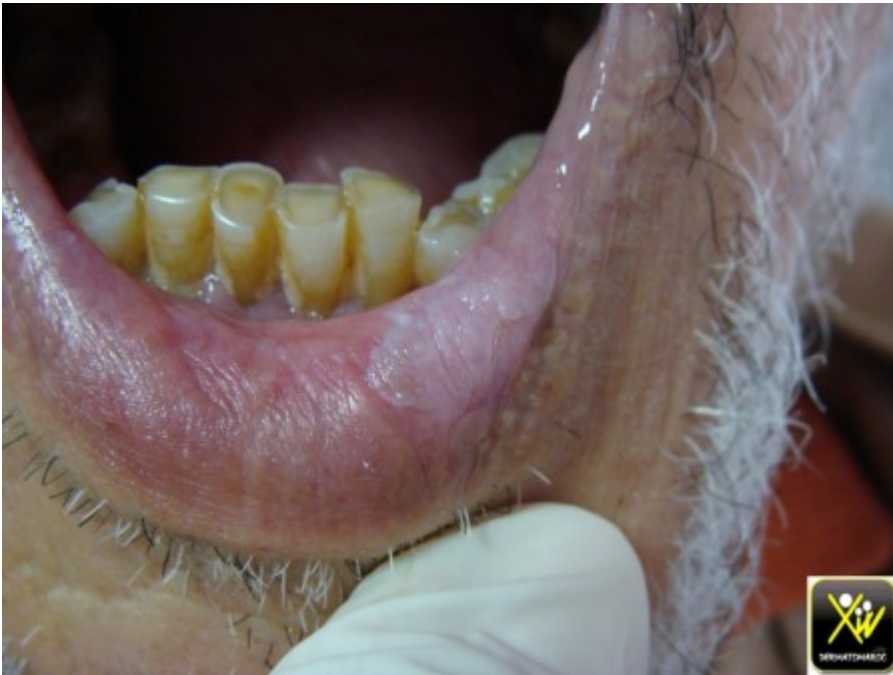Tabac et plaque labiale

Les plaques labiales chez un tabagique sont des leucoplasies susceptibles de dégénérer en carcinome épidermoïde.

Leur biopsie est obligatoire ainsi que l'avertissement du fumeur du risque encouru.



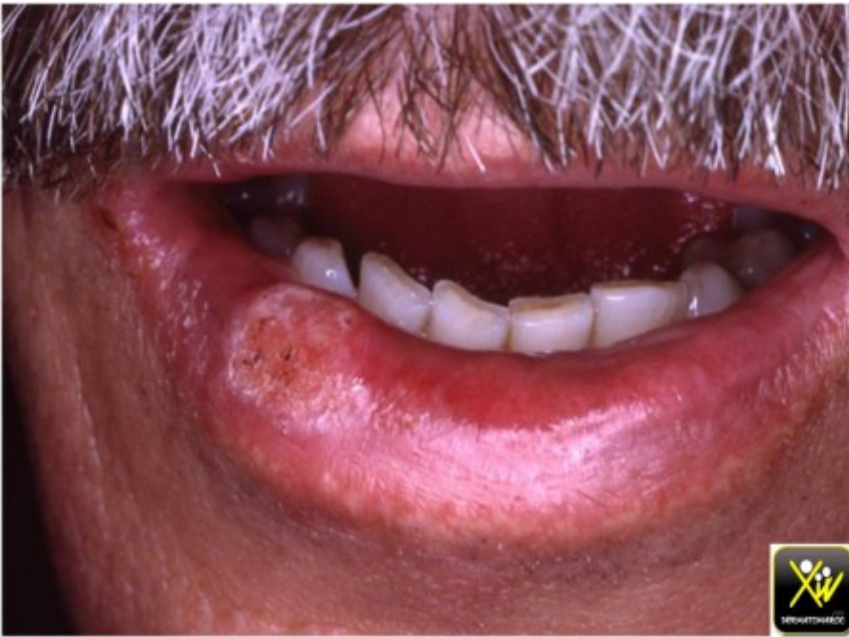Tabac et plaque labiale



Tabac et ulcération de la

Lèvre

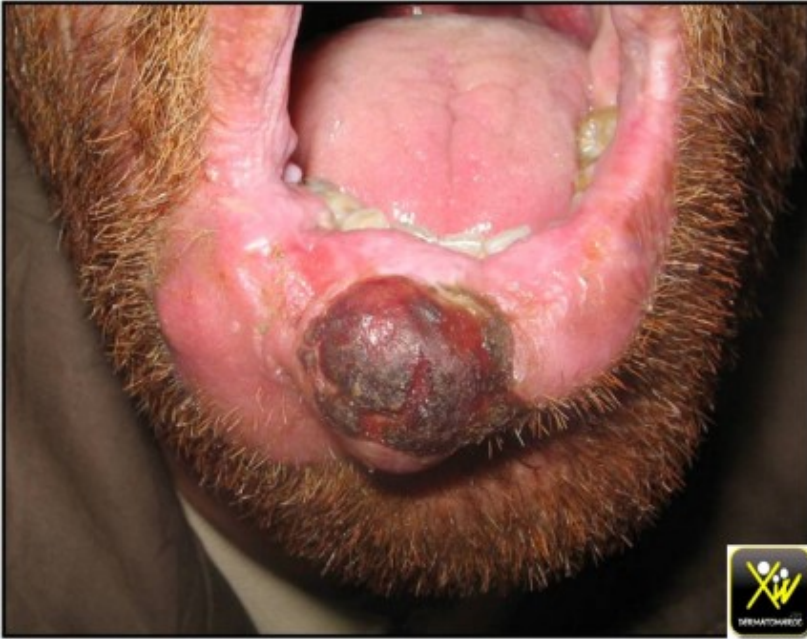Le Tabac et l'ulcération de la lèvre est une situation inquiétante, surtout quand cette ulcération ne guérit pas sous traitement usuels. N' hésiter pas a biopsier une ulcération de la lèvre surtout chez le tabagique.



Tabac et ulcération de la lèvre.
carcinome epidermoide.

Tabac et cancer de la lèvre

Le Tabac et le cancer de la lèvre sont fréquemment associés.



Tabac et cancer de la lèvre. carcinome epidermoide.