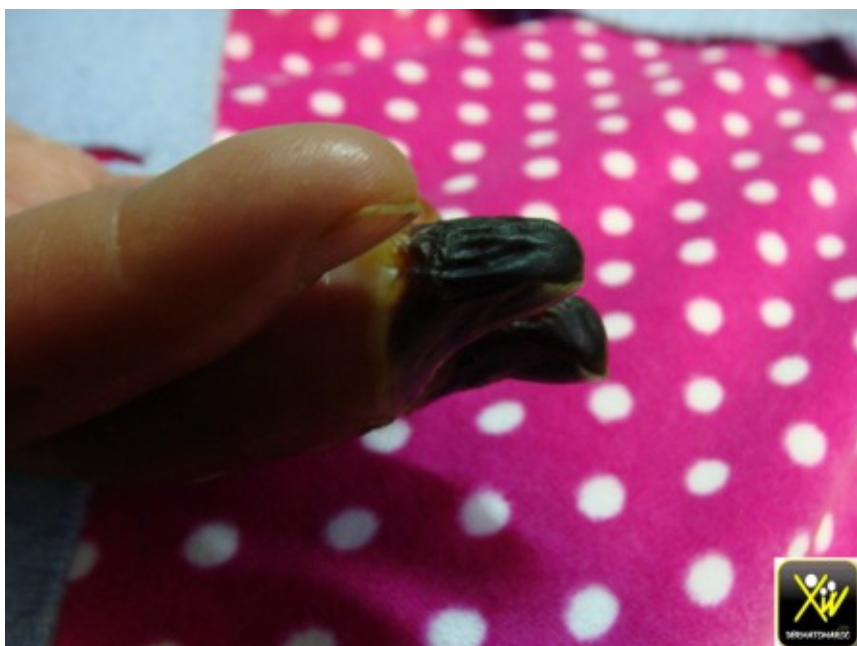


Ongles noirs

Ncrose digitales chez un cardiaque et arteritique.



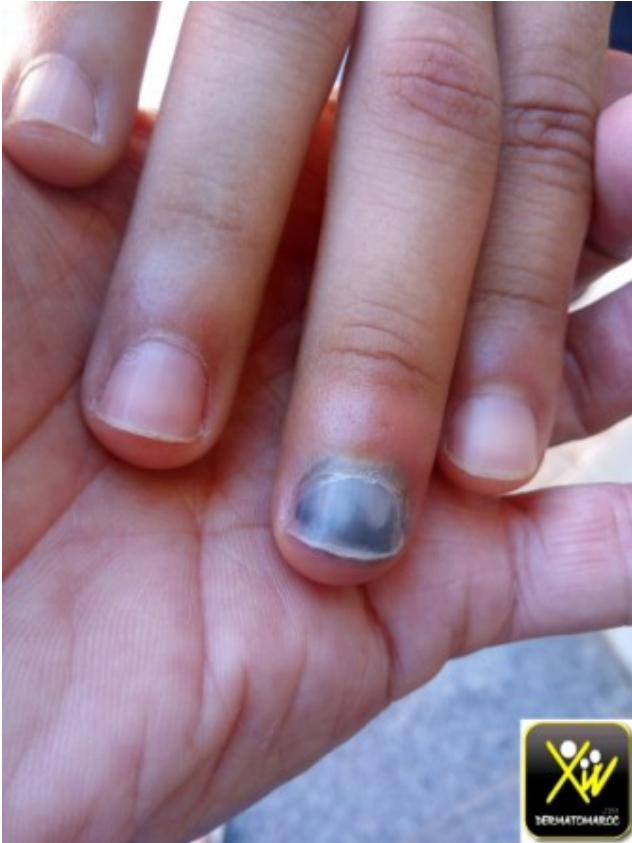Ncrose digitales.



Ncrose digitales.

L'ongle douloureux.

Cet homme consulte pour un ongle douloureux suite a un traumatisme.



Ongle douloureux

Quel est votre diagnostic?

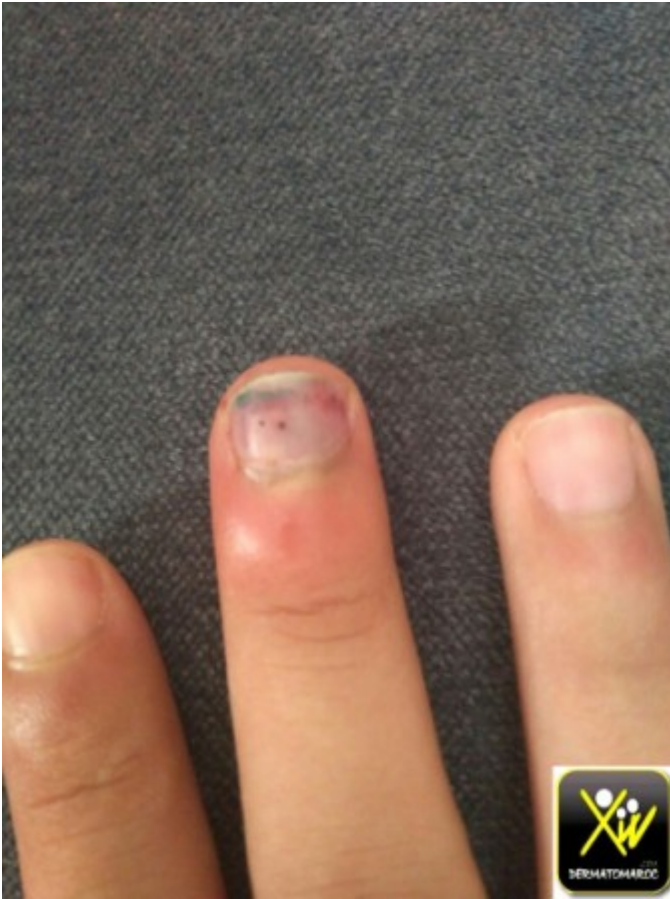Comment traiter?

Conduite pratique (solution)

Conduite pratique (solution)

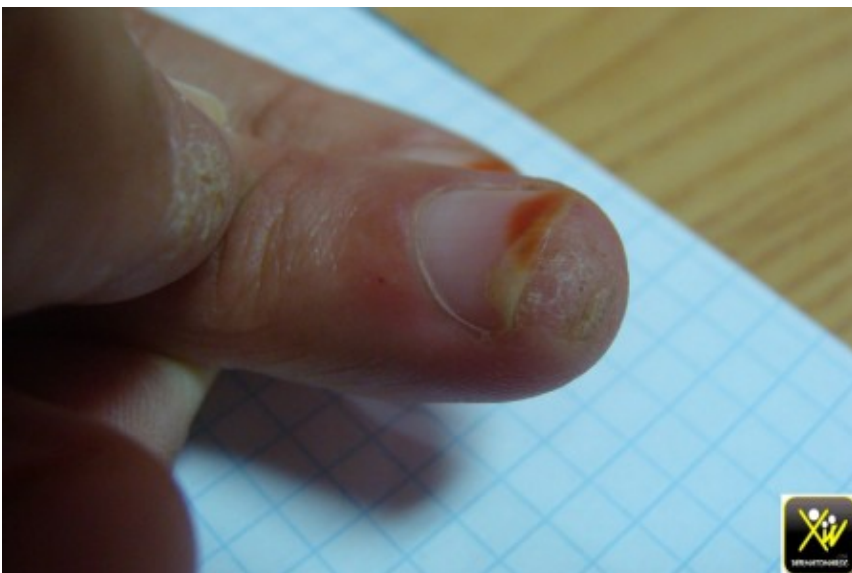Hmatome sous unguale.

vacuation de l'Hmatome sous unguale par perforation de la
tablette a l'aide d'une aiguille dans ce cas

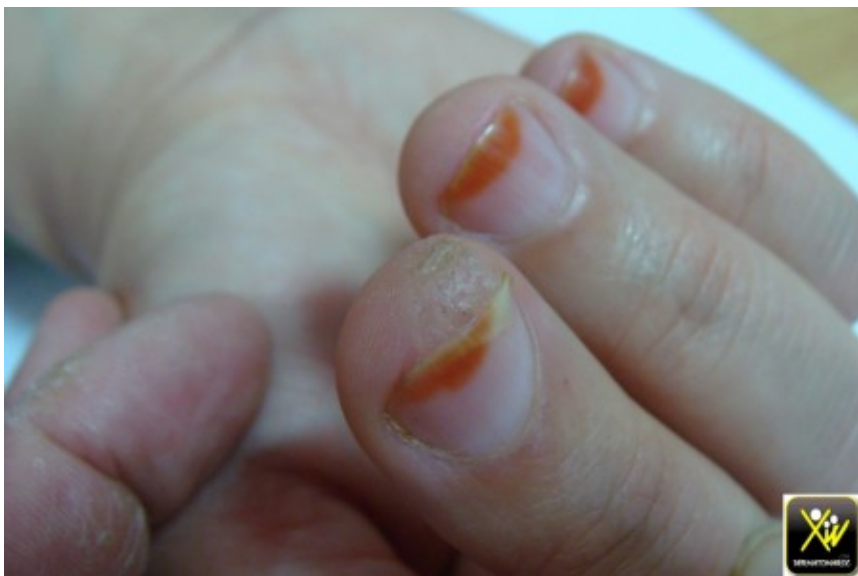
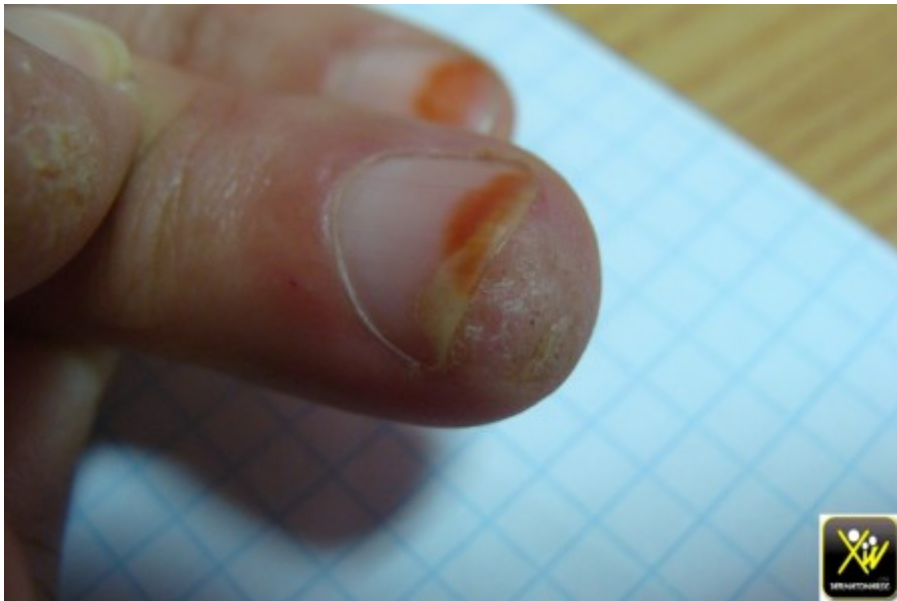
Onycholyse.

Cette fille consulte pour une Onycholyse.



Onycholyse



Onycholyse

L'examen retrouve une tumfaction rugueuse sous unguale.

A quoi vous pensez? Que conseiller? Comment traiter?

Conduite pratique (solution)

Conduite pratique (solution)

Verrue sous ungueale.

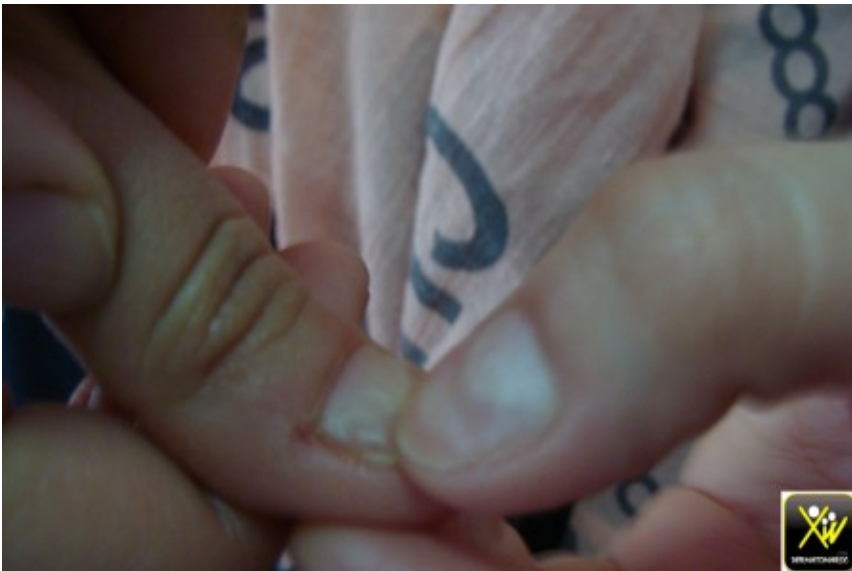Eviter l'onychophagie car elle contribue a la dissmination et

a la rsistance aux traitements.

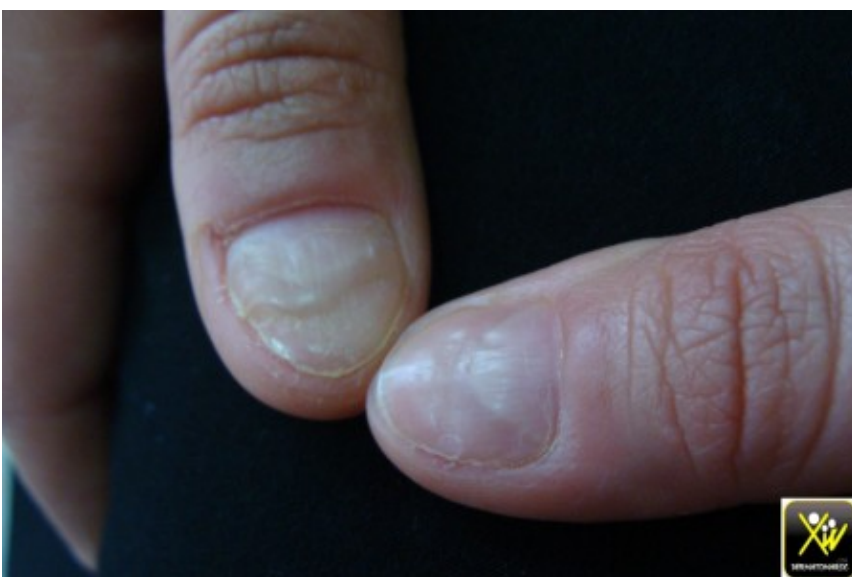Destruction chimique par keratolytiques, ou physique.

Sillons multiples des ongles.

Cet homme consulte pour des sillons multiples des pouces. A quoi vous pensez?



Sillons multiples des ongles.



Sillons multiples des ongles.

Conduite pratique (solution)

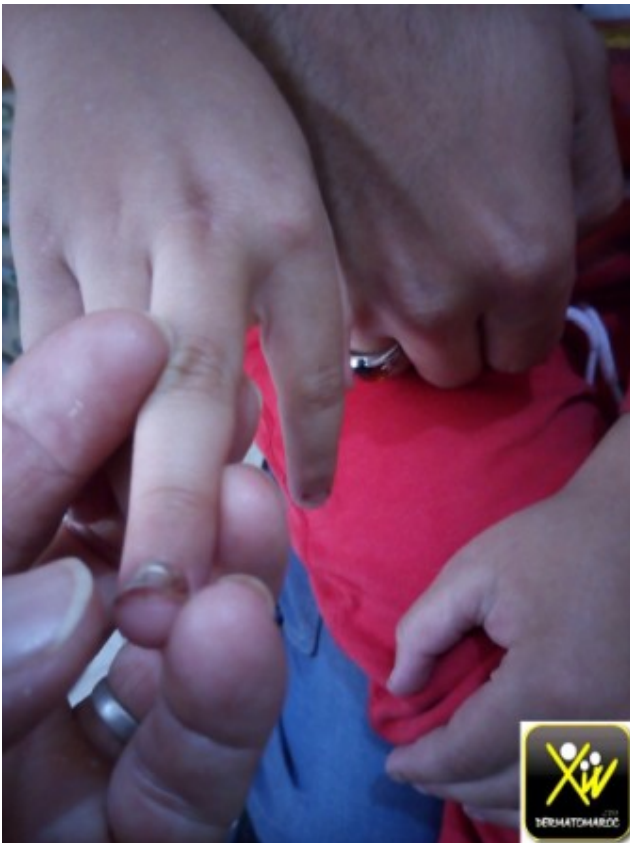Conduite pratique (solution)

Refoulement maniaque des cuticules.

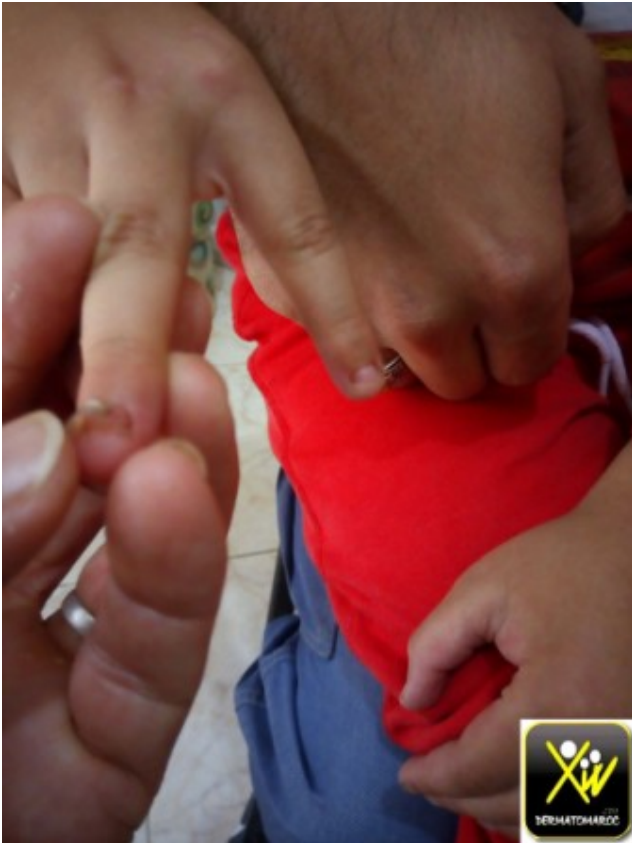Ce sont des modifications unguales auto-induite.

Chute des ongles des doigts.

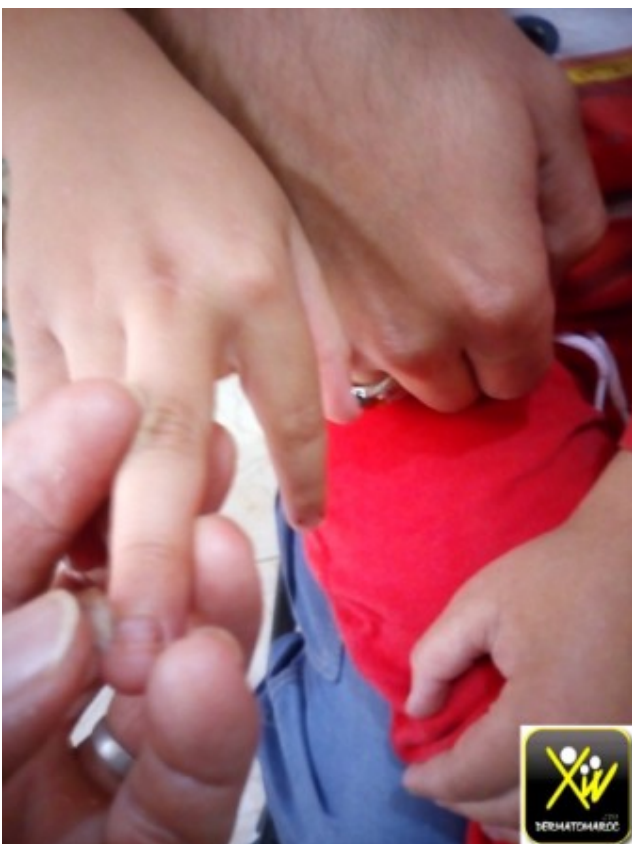Le motif de consultation de cette fillette est la Chute des ongles des doigts.



Chute des ongles des doigts.



Chute des ongles des doigts.



Chute des ongles des doigts.

Il n'y a pas de prise de médicaments, ni application de

cosmétiques ni soins de manucure » à cet âge » et la fillette est en bonne santé.

A quoi vous pensez?

Conduite pratique (solution)

Conduite pratique (solution)

Suites de Maladie fébrile aiguë

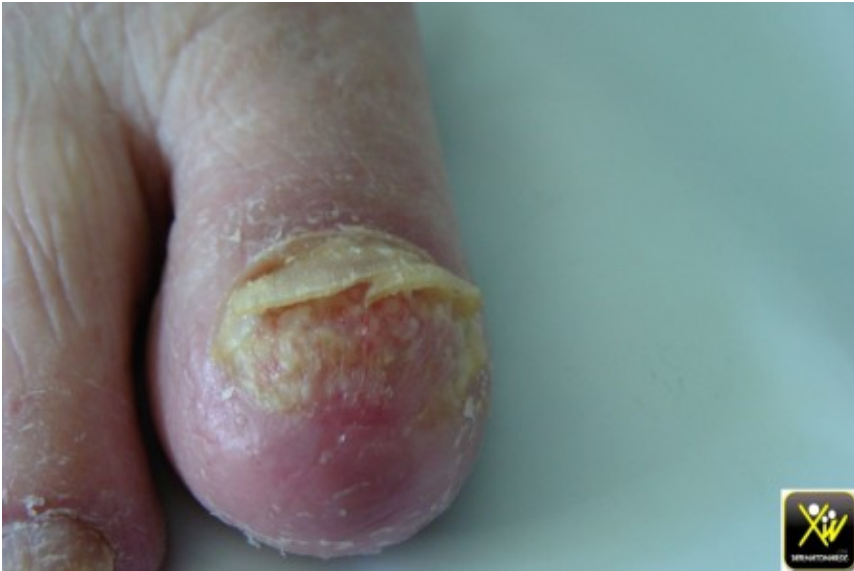En effet l'interrogatoire retrouve une éruption vésiculeuse diffuse fébrile avec atteinte buccale.

S'agit-il d'une varicelle ou d'un syndrome main-pied-bouche.

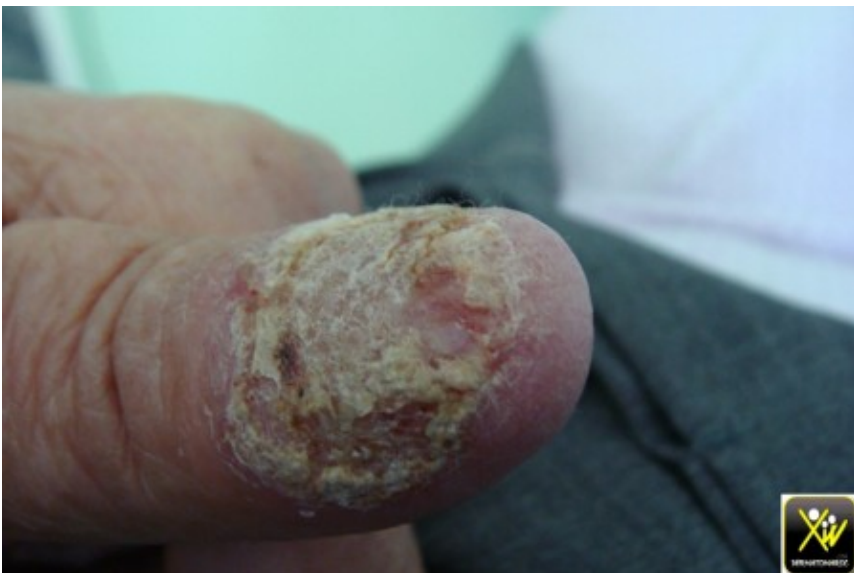Onycholyse des pouces et des gros orteils.

Cette femme consulte pour une onycholyse des pouces et des gros orteils

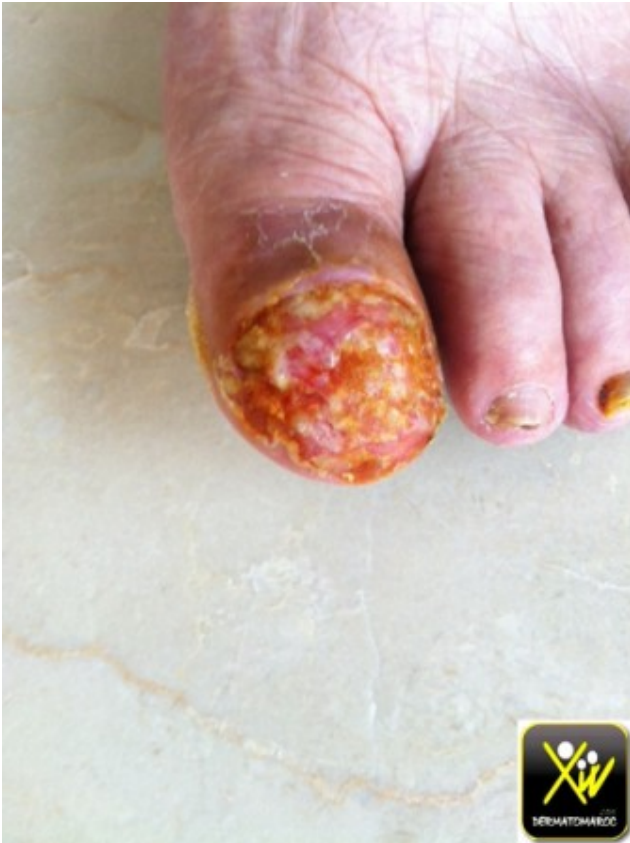qui a résisté à plusieurs mois d'antimycosiques per os et locaux.



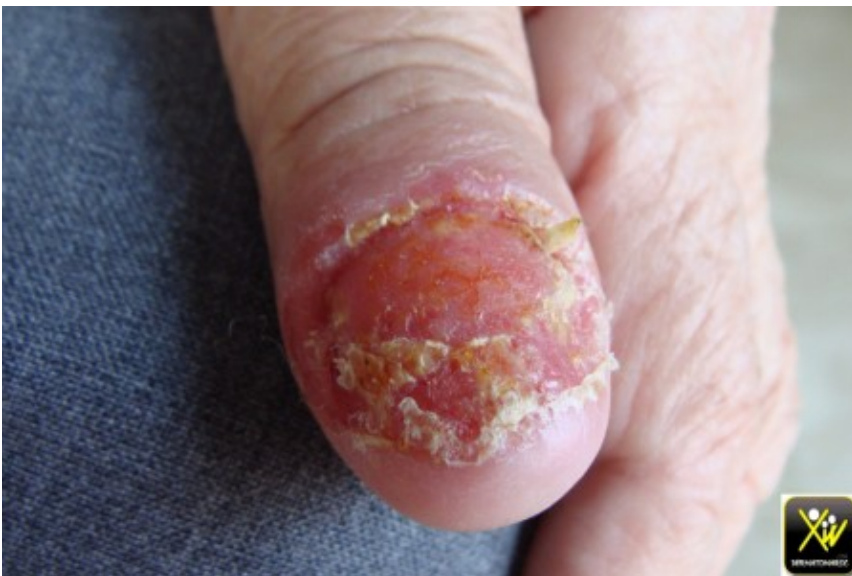Onycholyse des pouces et des gros orteils



Onycholyse des pouces et des gros orteils



Onycholyse des pouces et des gros orteils



Onycholyse des pouces et des gros orteils

Qu'est ce qu'il ne fallait pas faire?

Quel est votre diagnostic?

Comment confirmer?

Quel traitement proposer?

Conduite pratique (solution)

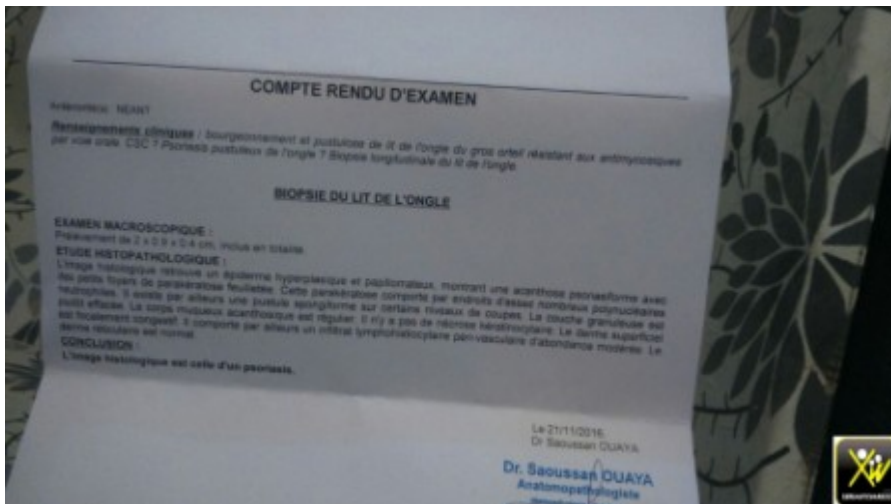
Conduite pratique (solution)

Psoriasis unguale.

Ne jamais mettre un patient sous antimycosique per os une longue dure sans preuve et bilan.

Psoriasis unguale pustuleux et carcinome unguale.

La biopsie unguale est le moyen de confirmation.

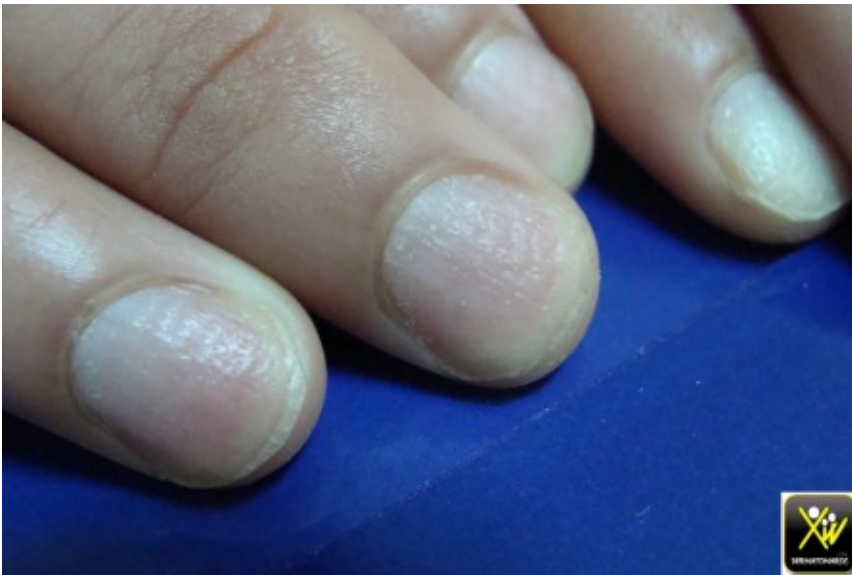

L'acitretine est le traitement recommande ou le calcipotriol en cas d'atteinte monodactylique.

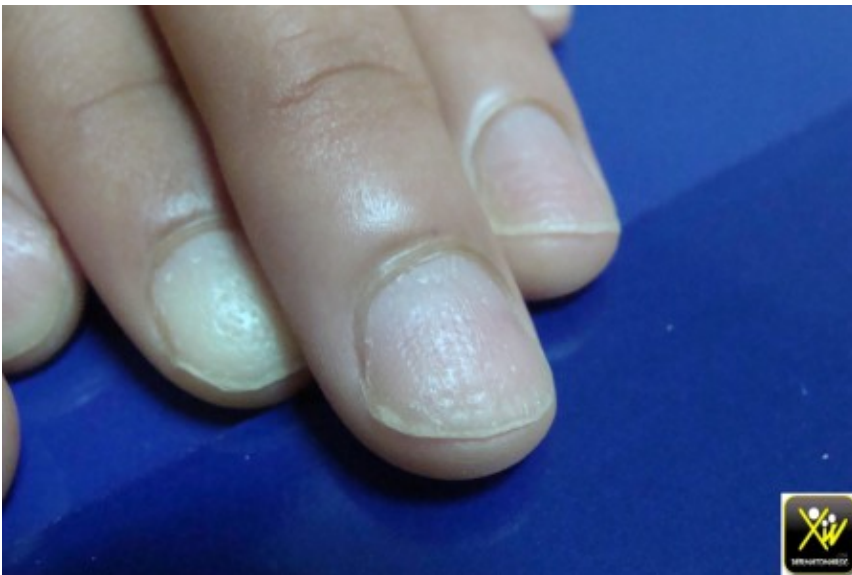Ponctuations et dpressions

unguales

Ponctuations et dpressions unguales sont assez vocatrices du psoriasis quand elles sont larges, profondes et irrregulieres, mais ne justifient en aucun cas de condamner le patient a une maladie chronique et de lourdes consequences psychosociales.



Ponctuations et dpressions unguales

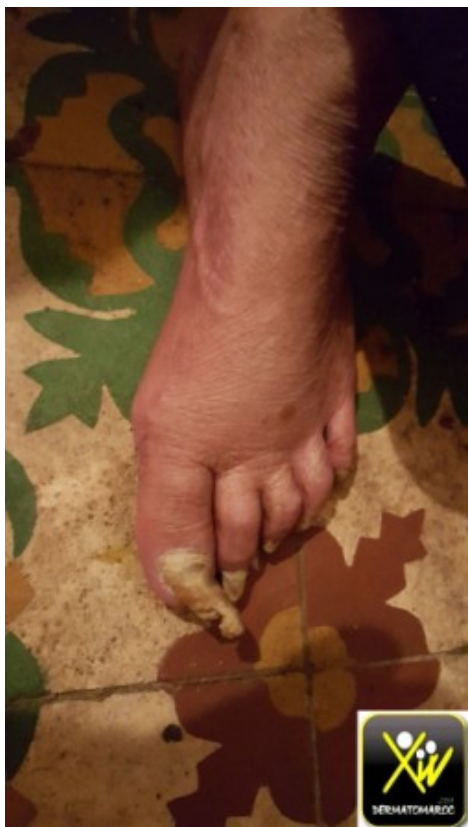

Ponctuations et dpressions unguales

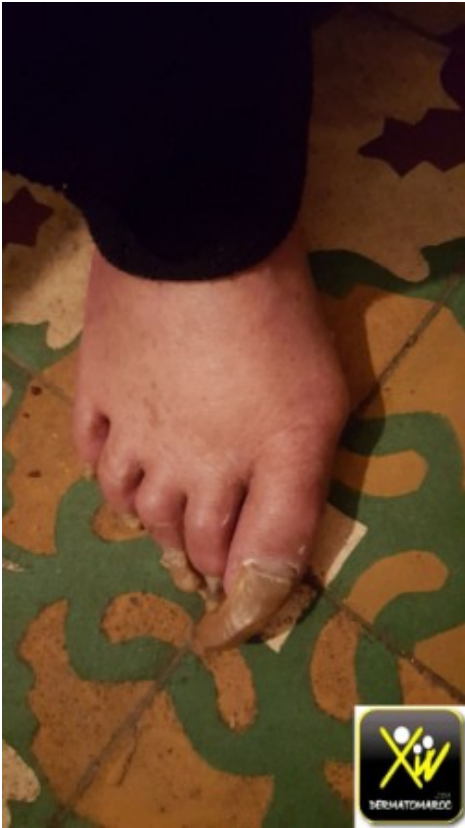Le classique ongle en De a coudre est a prendre avec prcaution car n'est pas spcifique.

Onychogryphose

L' onychogryphose est due dans ce cas a l'age, secondaire a l'incapacit



Onychogryphose



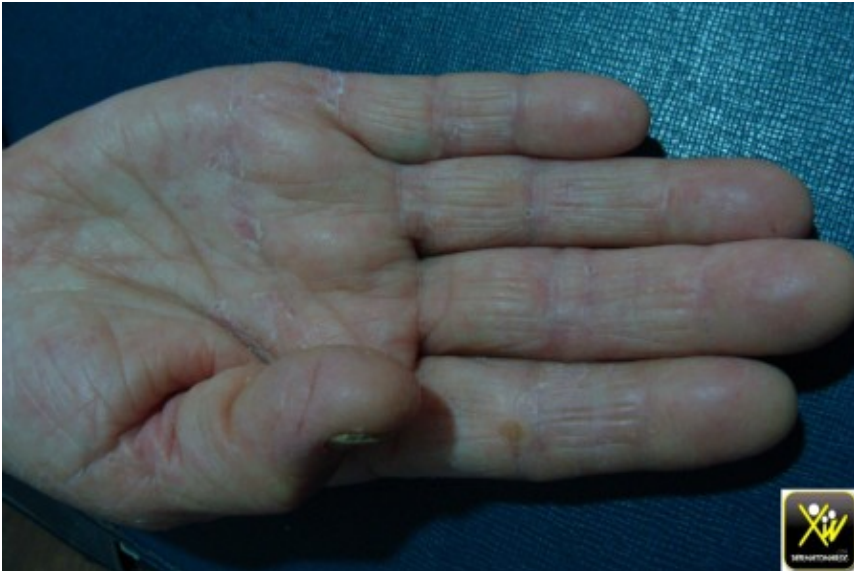Onychogryphose

de se couper les ongles et l'insuffisance des soins.

Le traitement est soit conservateur ou plus agressif.

Desquamation unilatérale. **palmaire**

Cet homme consulte pour Desquamation palmaire unilatérale.



Desquamation palmaire unilatérale.

A quoi vous pensez? et que faire?

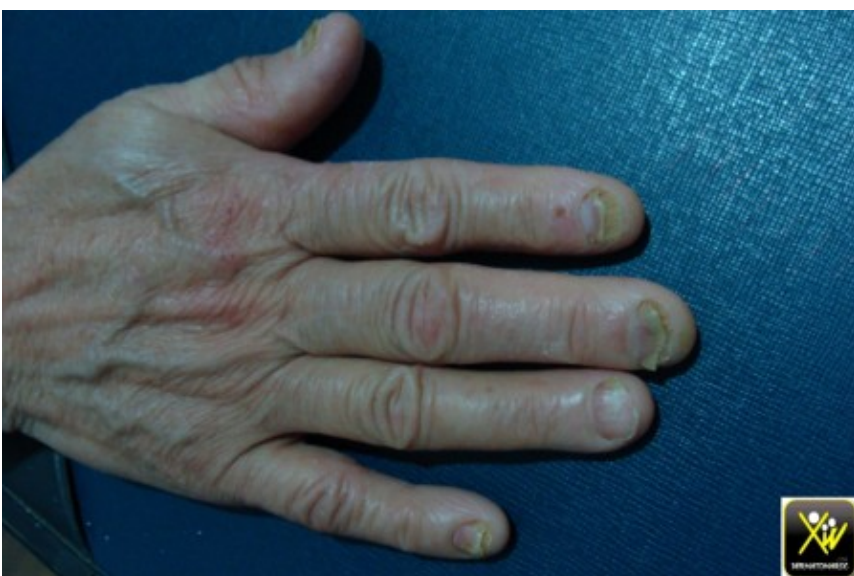Conduite pratique (solution)

Conduite pratique (solution)

Keratodermie mycosique.

Rechercher un foyer dermatophytique.

Dans ce cas c'est une onychomycose associée.



Onychomycose et Desquamation palmaire unilatérale.

Pigmentation acquise des ongles.

Ce jeune homme consulte pour une Pigmentation acquise des ongles.



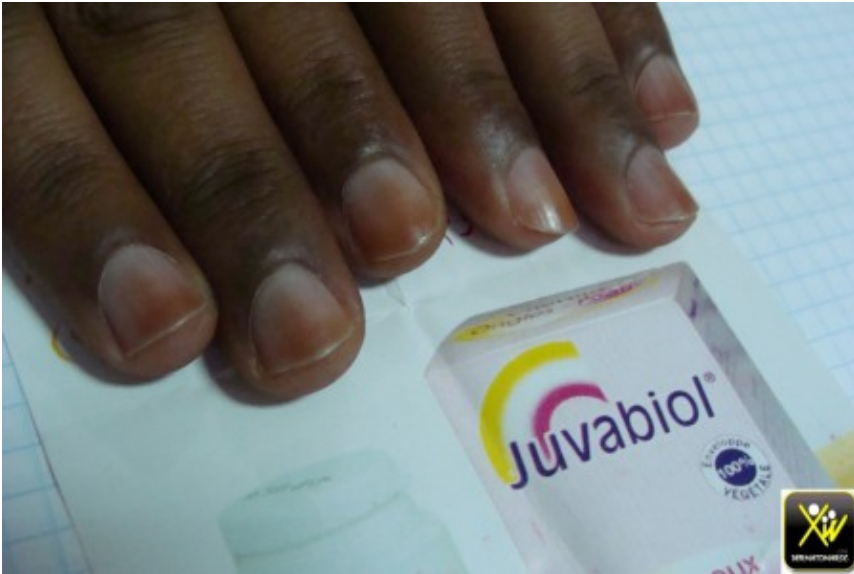Pigmentation acquise des ongles.

Qu'est ce qu'il faut rechercher?

Conduite pratique (solution)

Conduite pratique (solution)

Rechercher une prise médicamenteuse.



Pigmentation acquise des ongles.

Dans ce cas c'était un complément alimentaire.