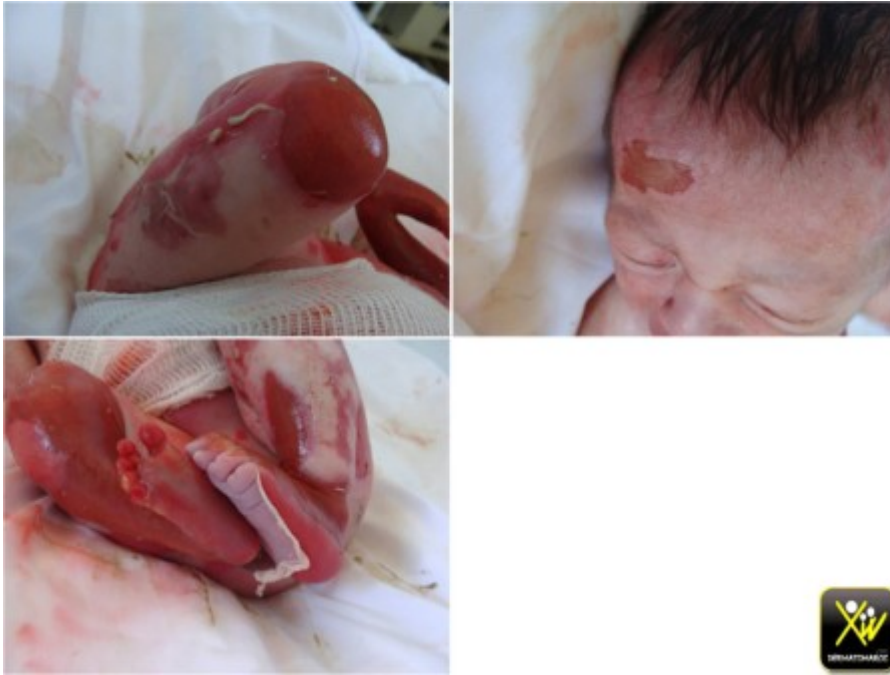

Aplasia cutanée diffuse.

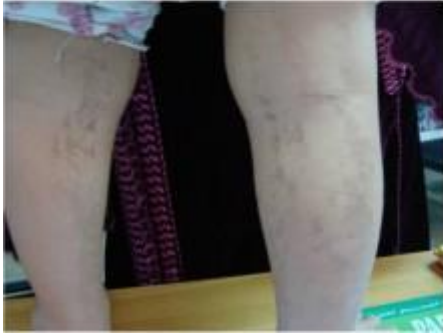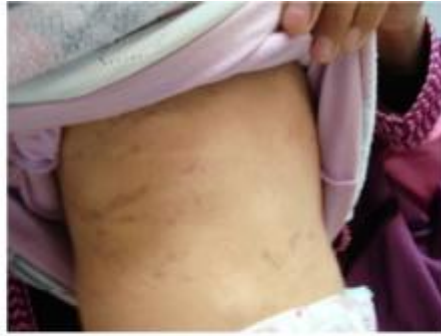Aplasia cutanée diffuse congénitale.

a ne pas confondre avec une epidermolyse bulleuse congénitale.



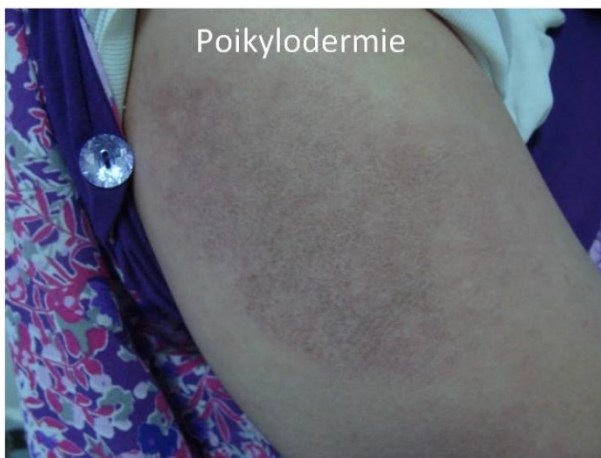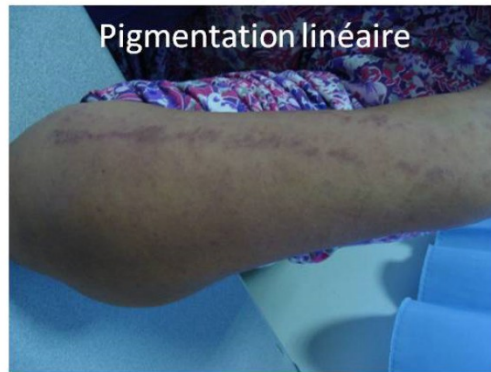
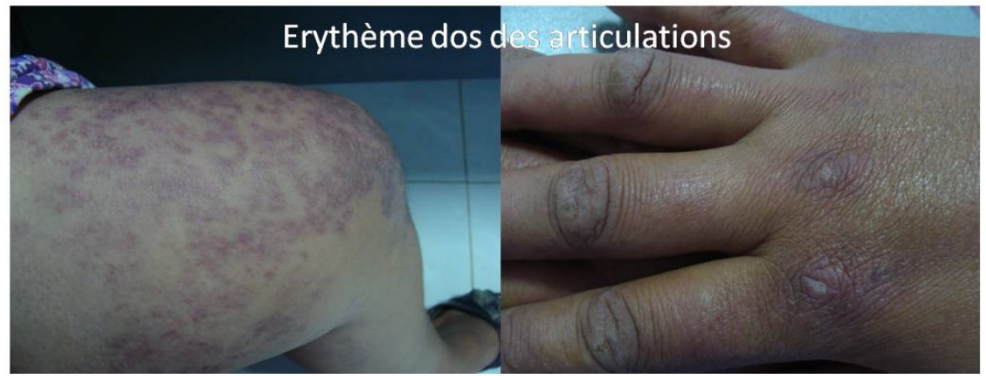Incontinentia pigmentaire

Incontinentia pigmentaire



C'est le 3^{ème} stade de l'incontinentia pigmentaire, des pigmentations en éclaboussure qui suivent les lignes de Blaschko.

Dermatomyosite

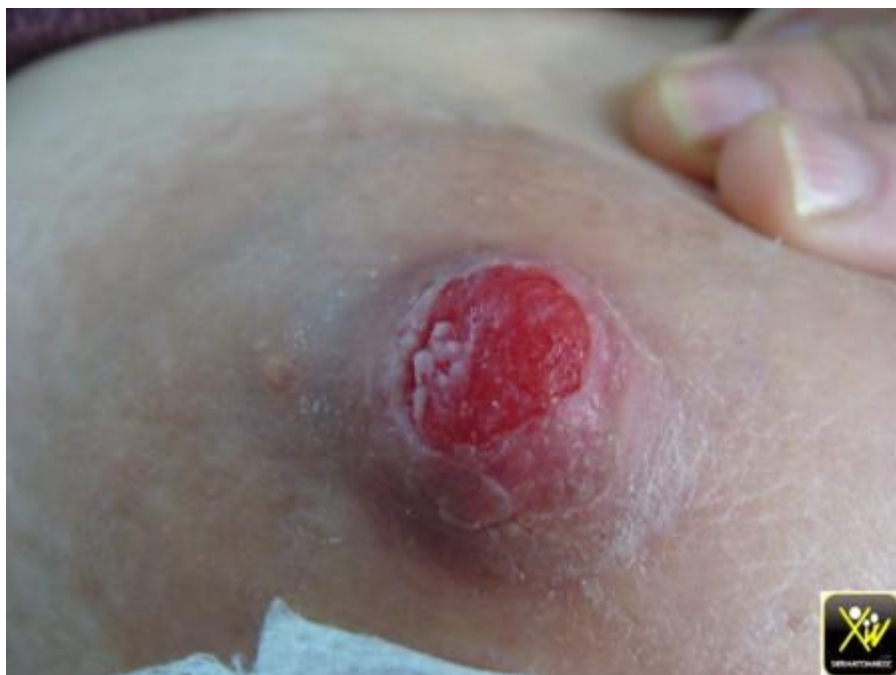

Dermatomyosite

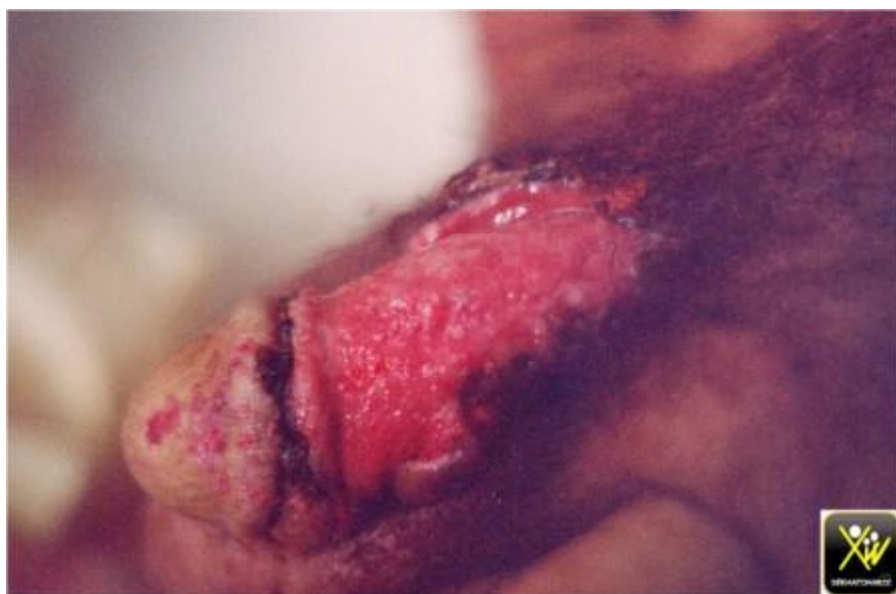
Cette fillette de 15 ans, portée sur le dos de sa maman, présente des myalgies, arthralgies associées à ces lésions cutanées acquises. La biopsie et la biologie confirment le diagnostic de dermatomyosite.

Adénomatose érosive

Adénomatose érosive, confirmée par l'anatomopathologie.



Gangrène de Fournier



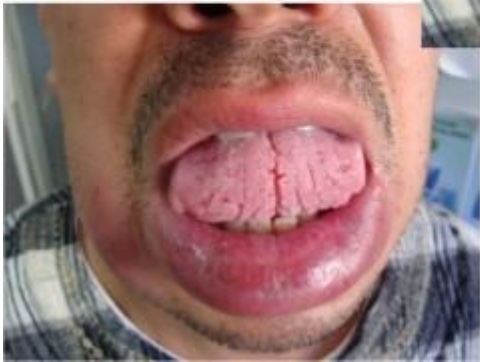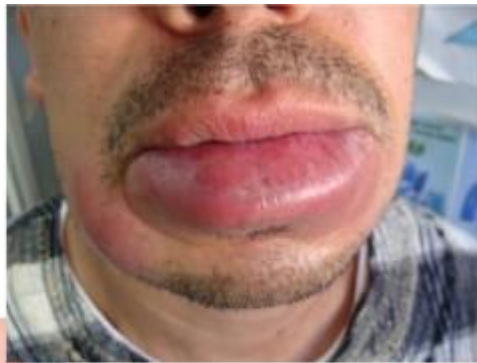Gangrène de Fournier suite à une « infection » négligée.

Cette nécrose étendue est à craindre surtout chez les diabétiques.

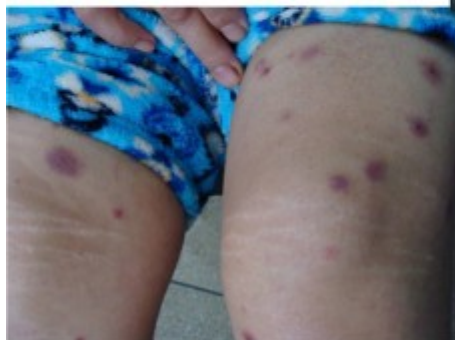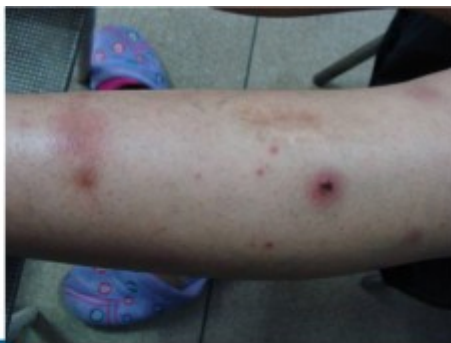Syndrome de Melkerson Rosenthal

Syndrome de Melkerson Rosenthal

La machrocheilite est associée a une langue plicaturee scrotale et a une paralysie faciale peripherique.



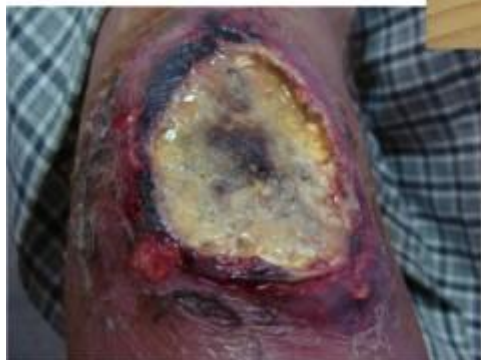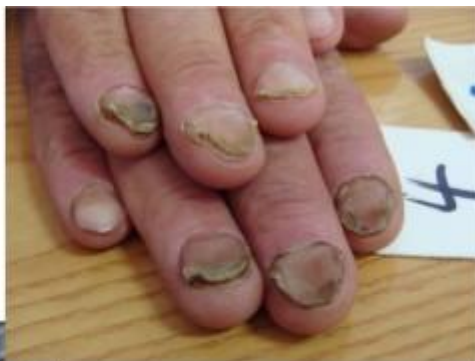MICI



Les maladies inflammatoires chroniques de l'intestin MICI présentent différentes manifestations dermatologiques accompagnatrices.

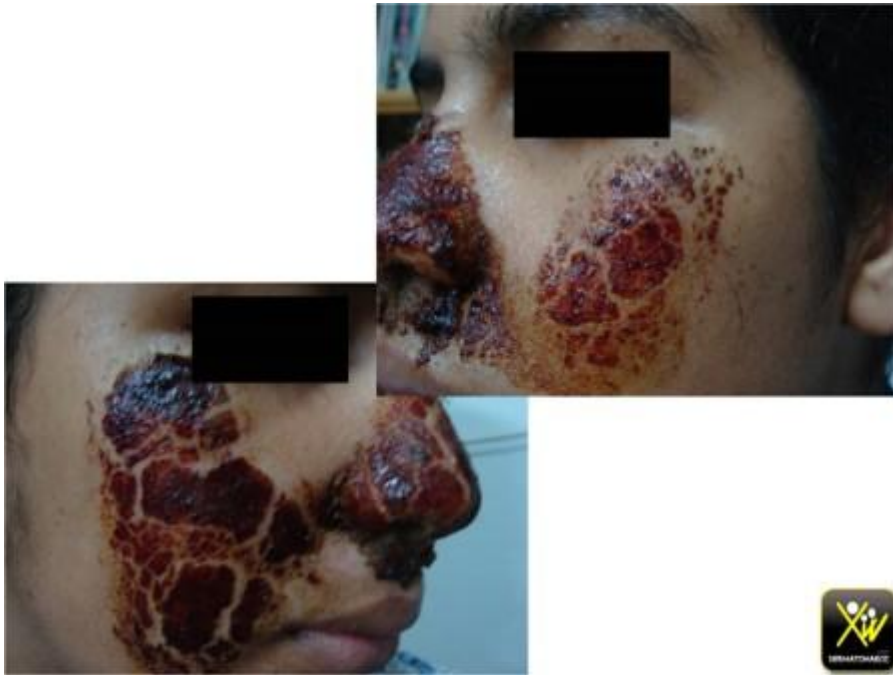dans ce cas, A chaque poussée de sa maladie de Crohn, cette femme présente un érythème polymorphe, une vascularite allergique et un érythème noueux.

MICI



MICI: Les maladies inflammatoires chroniques de l'intestin peuvent s'accompagner de plusieurs dermatoses, chez ce patient souffrant de RCH en poussée, il présente un Pyoderma gangrenosum et un koilonychie.

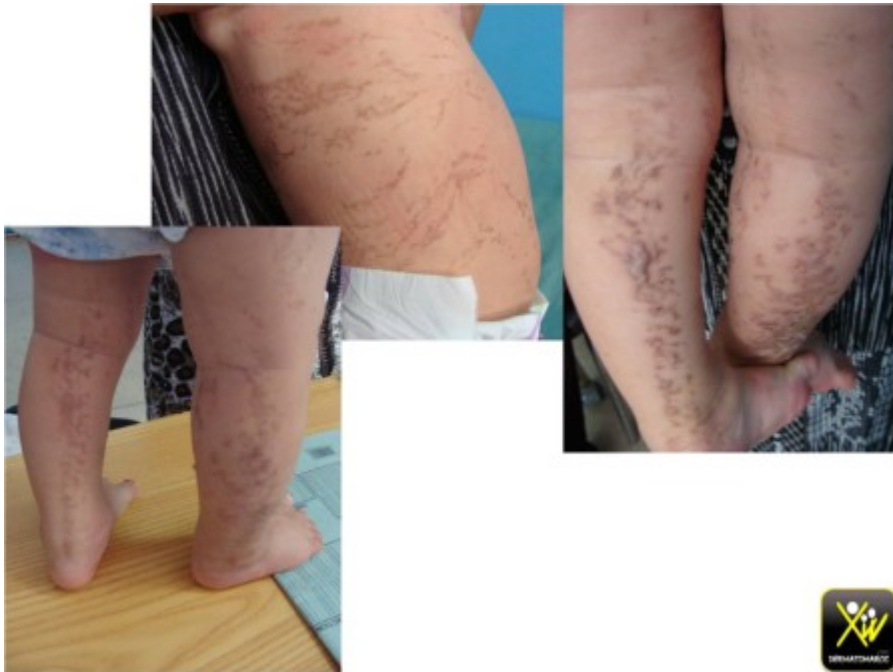Dermatosis neglecta



Dermatosis neglecta: Encore appelee terra firma dermatosis.

Dans ce cas par phobie à l'eau, suite à de faux conseils de l'entourage!

Incontinentia pigmentaire



Incontinentia pigmentaire Avec le stade verruqueux et pigmentaire; alors que le stade vésiculeux ne fait que rarement l'objet de consultation.