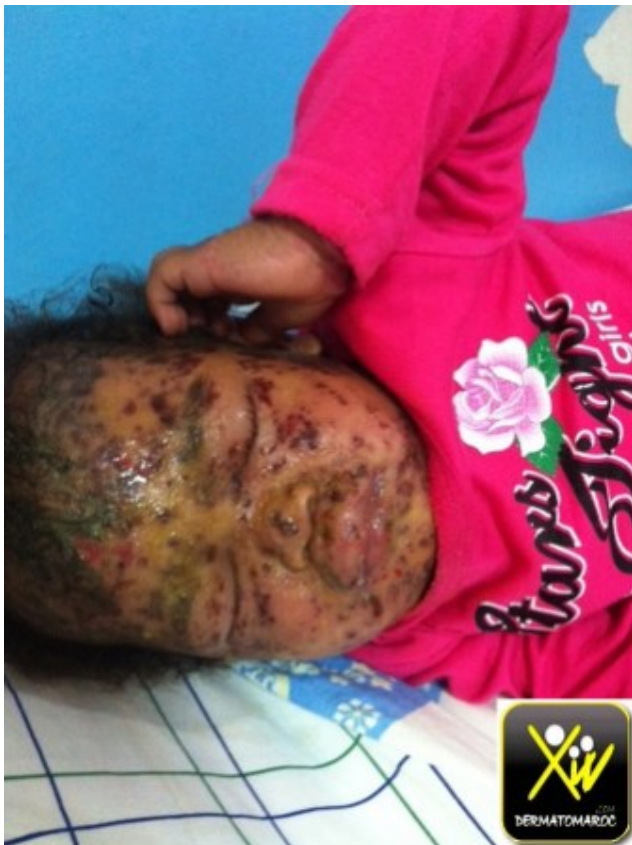

Ulcérations mortelles du nourrisson

Cette fillette est hospitalisée après automédication et aggravation des ulcérations



Ulcérations mortelles du nourrisson

necrotico hémorragiques diffuses qui sont associées à une atteinte muqueuse, une symptomatologie pulmonaire et meningitique.

Quel diagnostic faut il évoquer? et quel médicament fallait il éviter?

Conduite pratique (solution)

Conduite pratique (solution)

La varicelle maligne

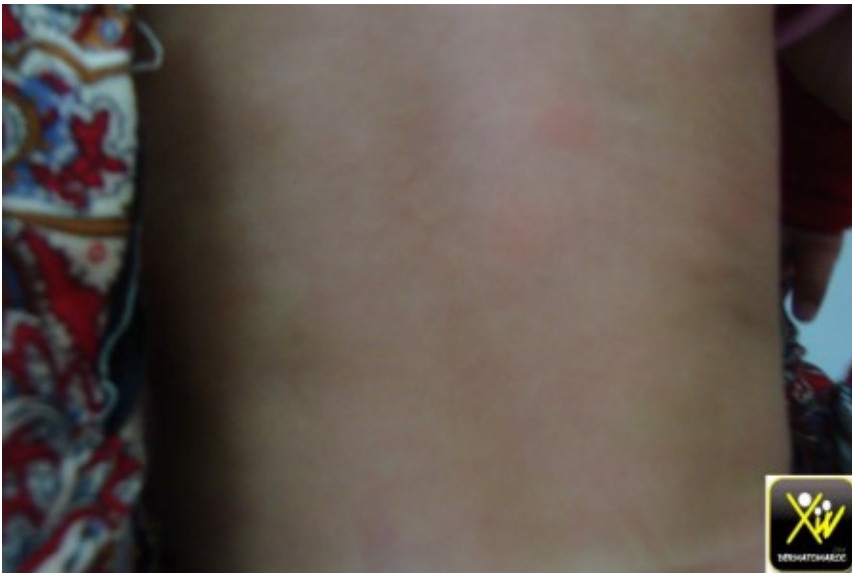C'est une varicelle compliquée d'atteinte neurologique et pulmonaire.

Un Syndrome de Reye est à évoquer devant un dermatose virale aggravée après prise d'Aspirine.

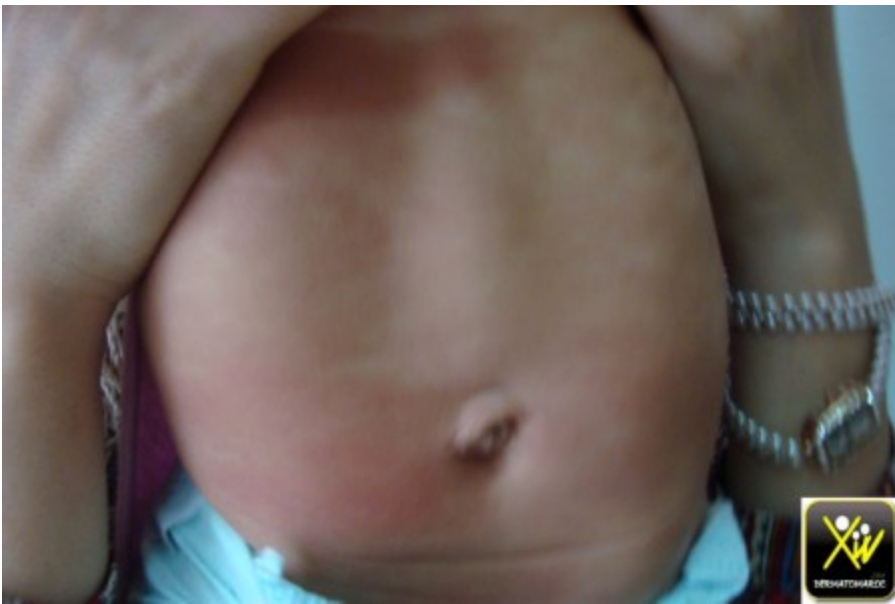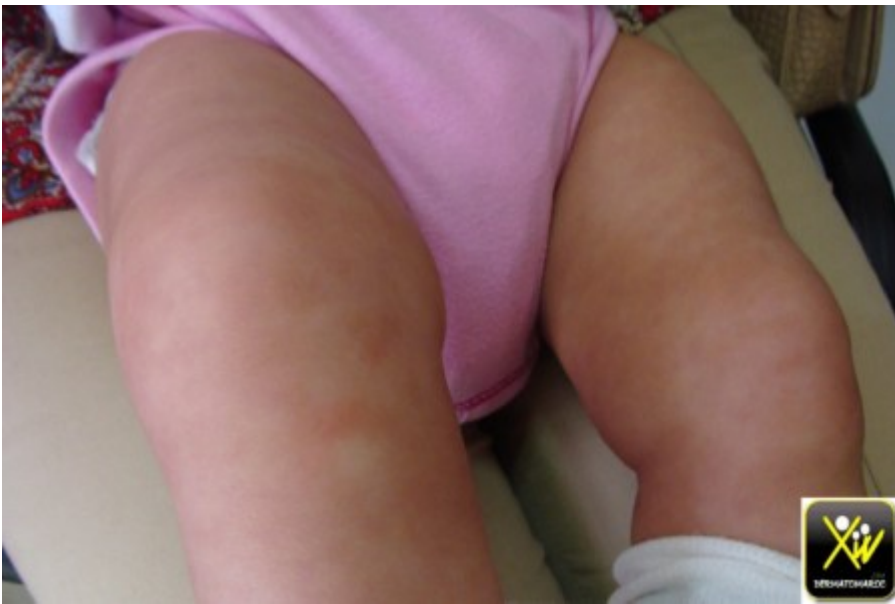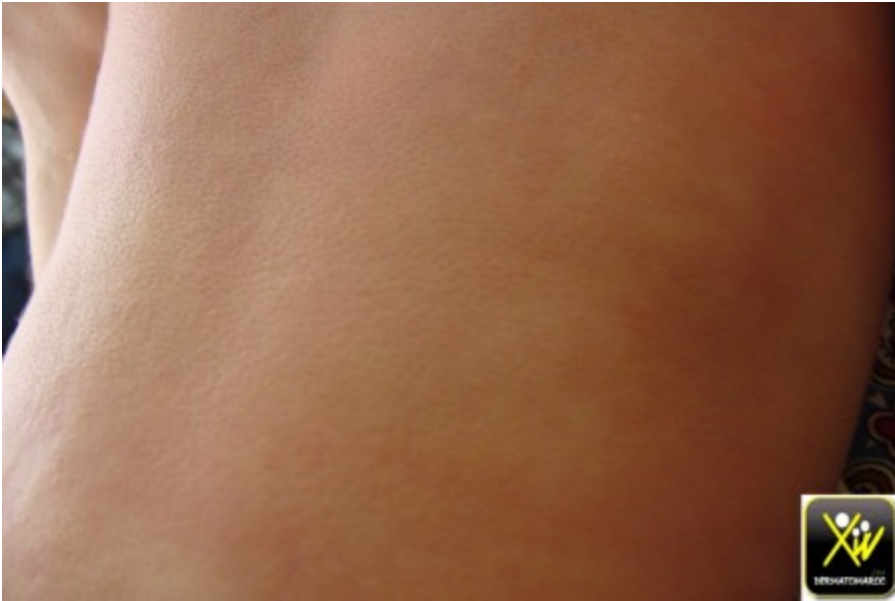Jamais d'acide acetyl salicylique devant une virose, le syndrome de Reye est en embuscade.

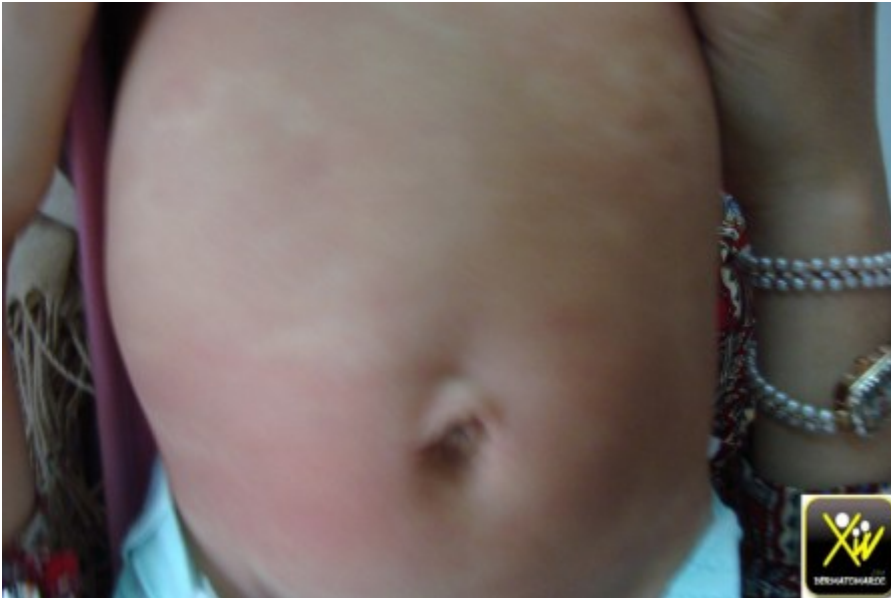macules et signe de Darier

Quel est le premier diagnostic à évoquer devant un nourrisson avec



macules et signe de Darier





des macules
diffuses et une réaction urticarienne au frottement pratiqué
par le médecin?

Conduite pratique(solution)

Conduite pratique(solution)

La Mastocytose maculeuse éruptive ou L'urticaire pigmentaire.
le signe de Darier en est pathognomonique, il consiste au
grattage des lésions qui deviennent urticariennes.

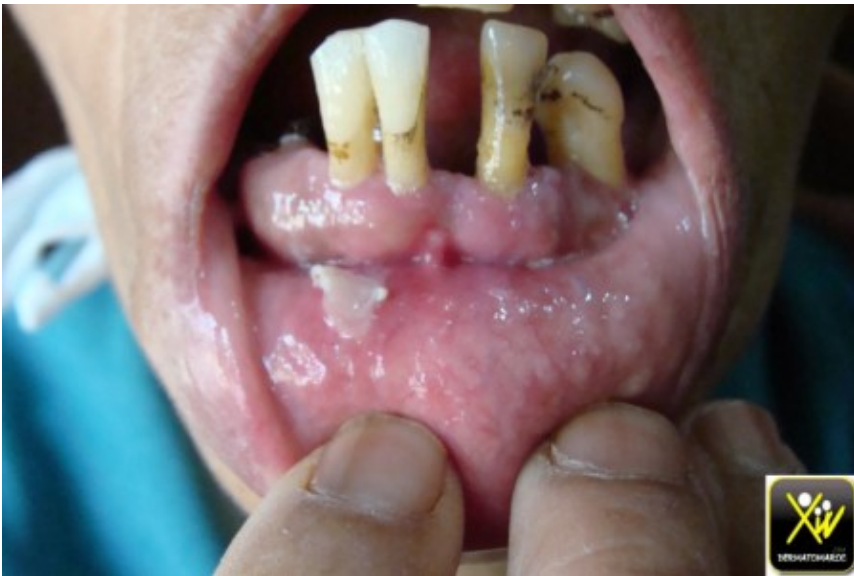La confirmation est histologique mais rarement pratiquée.

Le traitement en est symptomatique en plus de l'éviction des
facteurs déclenchant la dégranulation mastocytaire.

L'ulcération gingivale

chronique

Cette dame consulte pour une ulcération gingivale chronique,



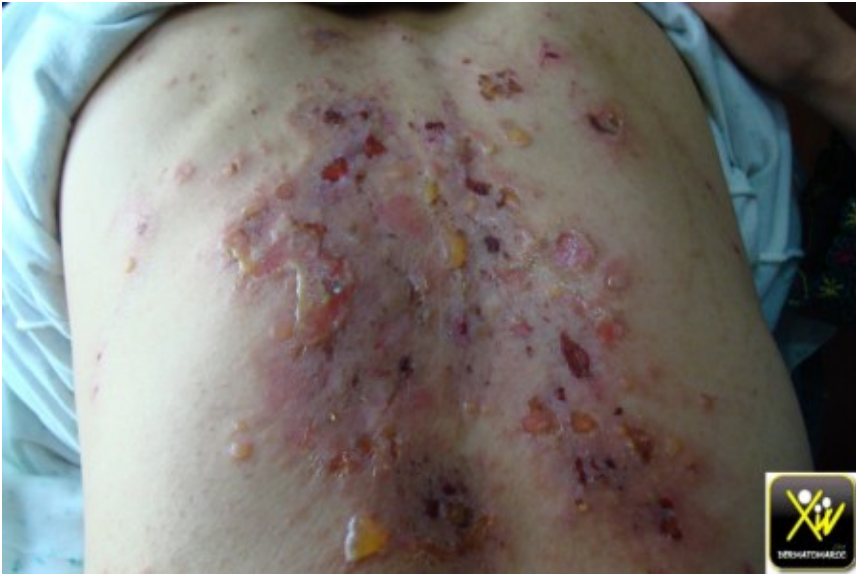L'ulcération gingivale chronique

Que faut il faire?

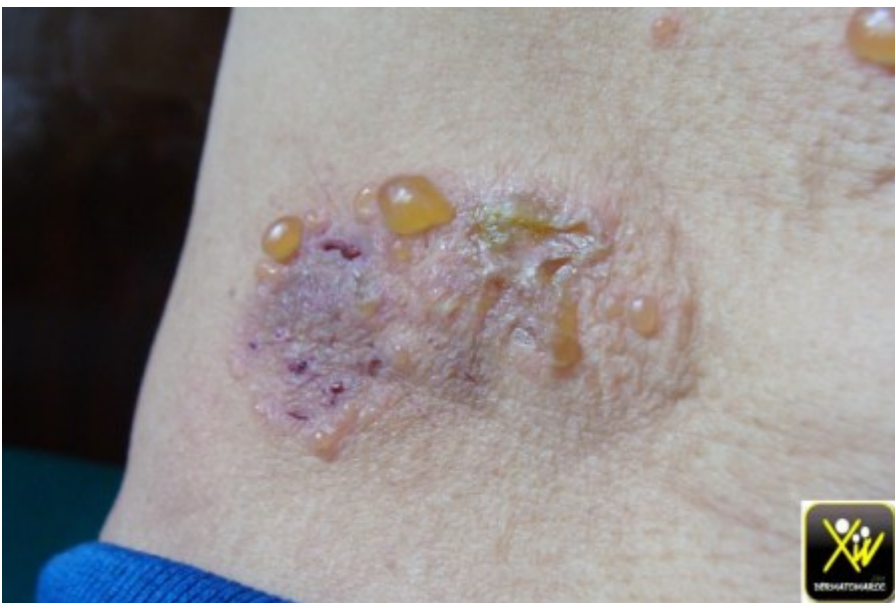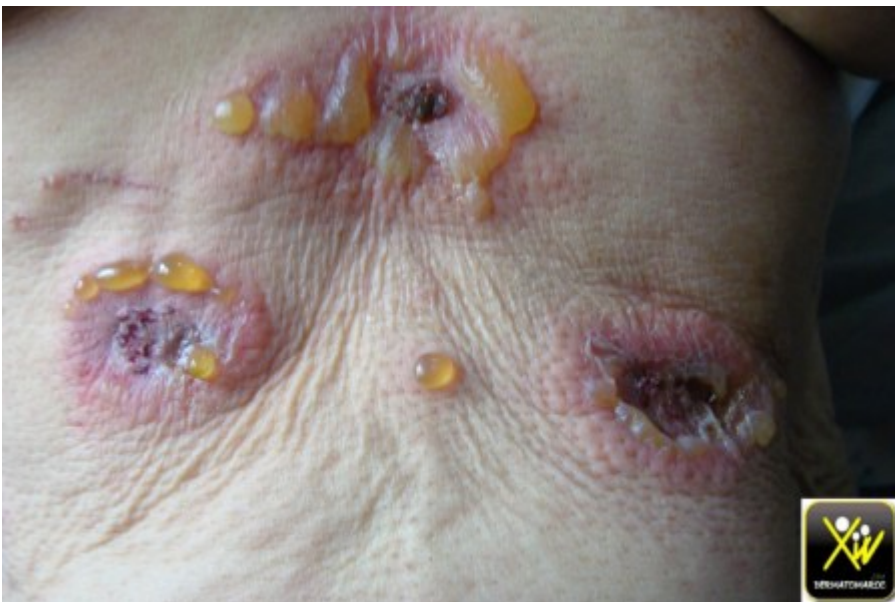Conduite pratique(solution)

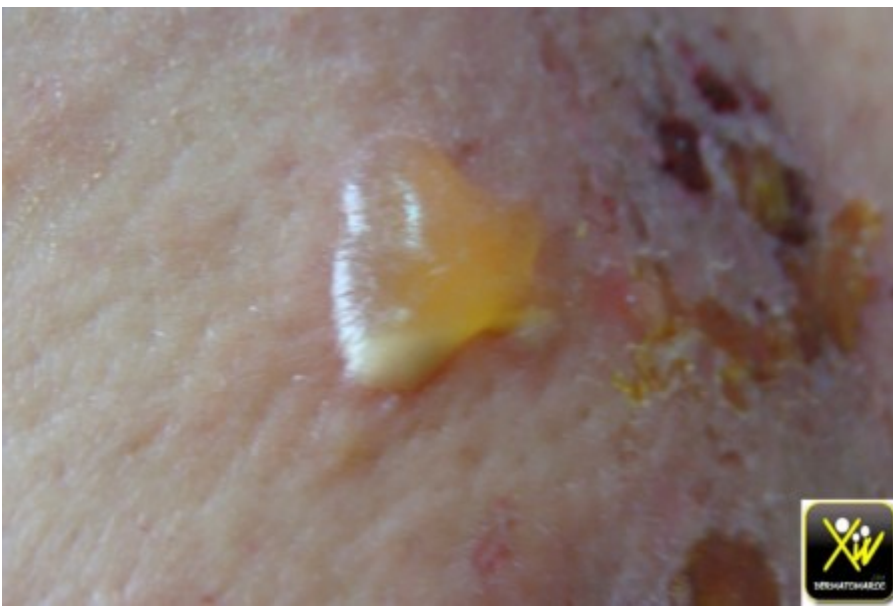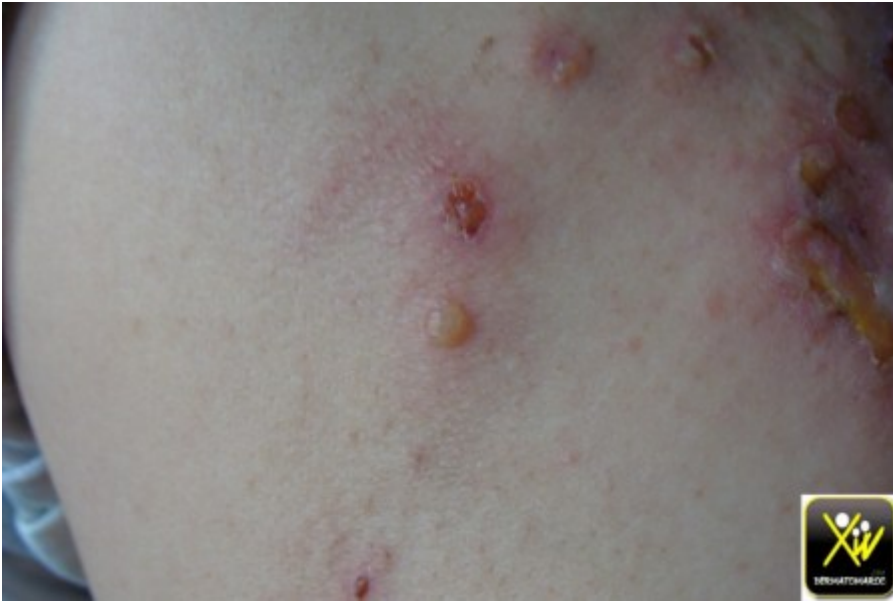Conduite pratique(solution)

Biopsier sans hésiter et ne pas attendre l'apparition de lésions évidentes et de complications éminentes: C'est un pemphigus.



pemphigus

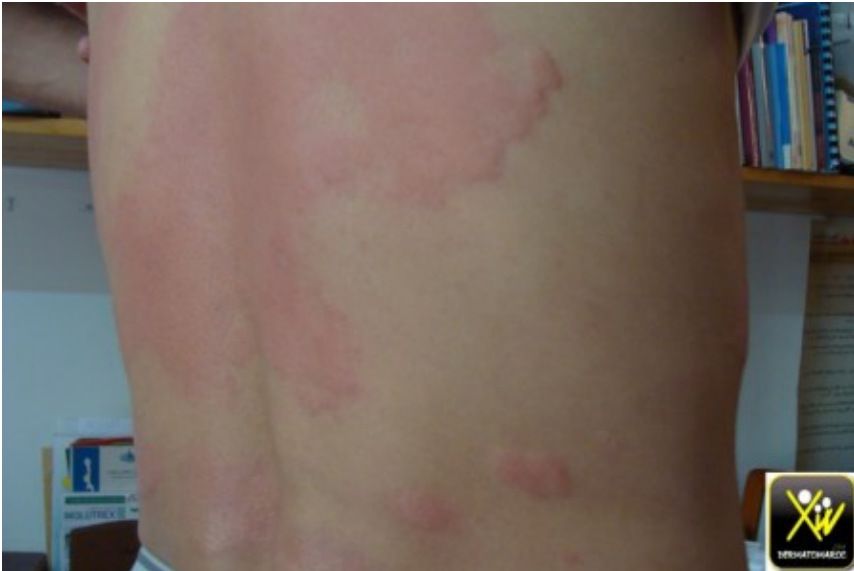



Urticaire et plus

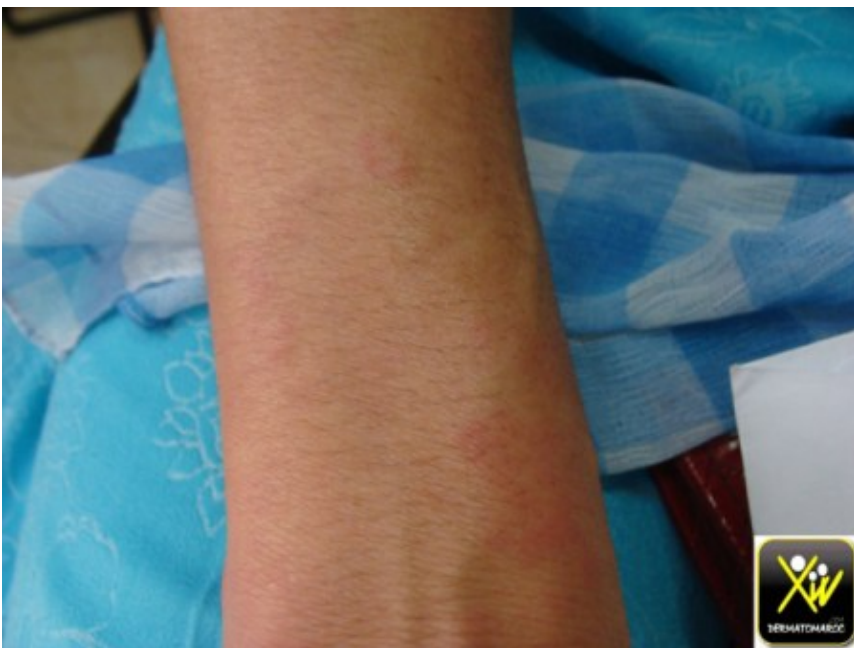Ces deux patients consulte pour des plaques multiples d'urticaire.

Le premier est accompagné de prurit féroce et est d'installation aiguë.

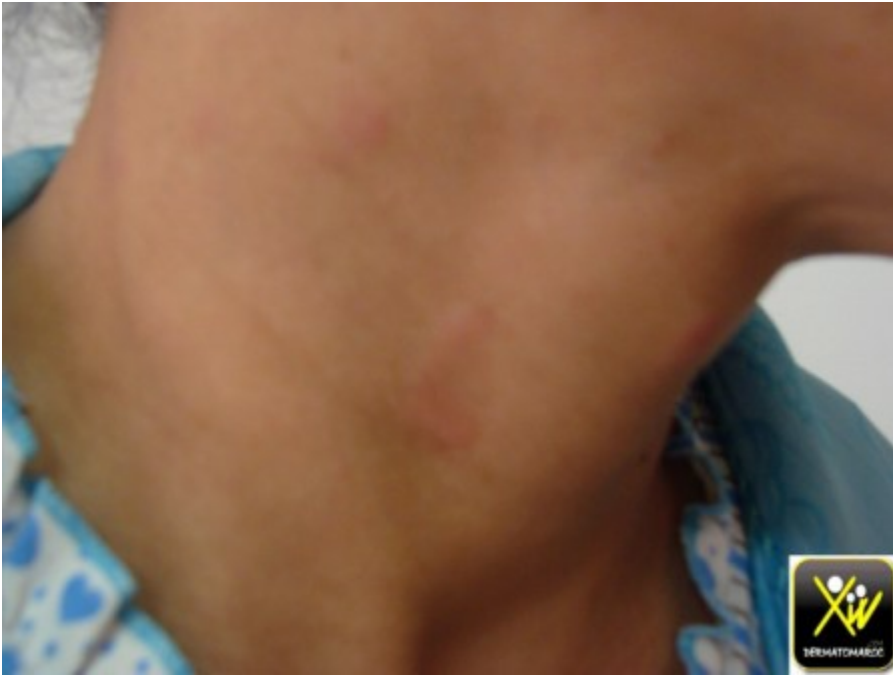

Plaque et prurit

Le deuxième ne gratte pas, et s'est installé progressivement.



Plaque sans prurit



Quels sont les diagnostics a évoquer en premier?

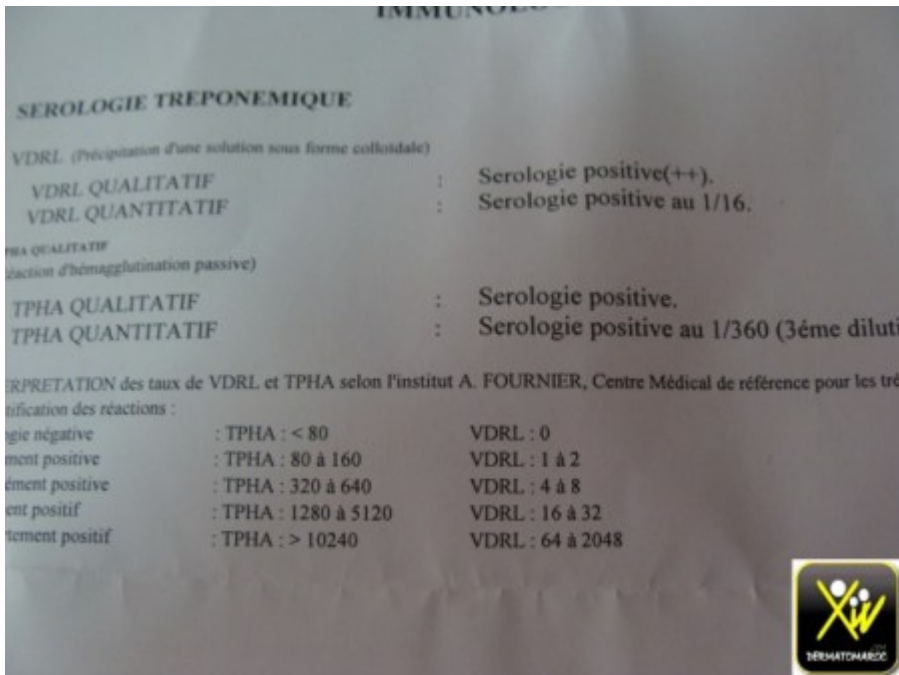
Conduite pratique (solution)

Conduite pratique (solution)

Urticaire aigue: Le premier

prescrire des antihistaminiques et rechercher/eviter l'allergene

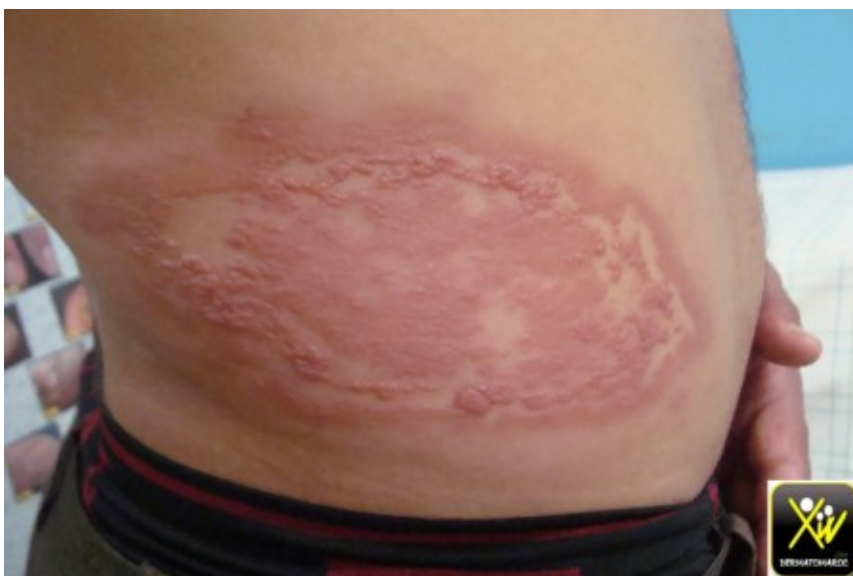Syphilis secondaire: Le deuxième



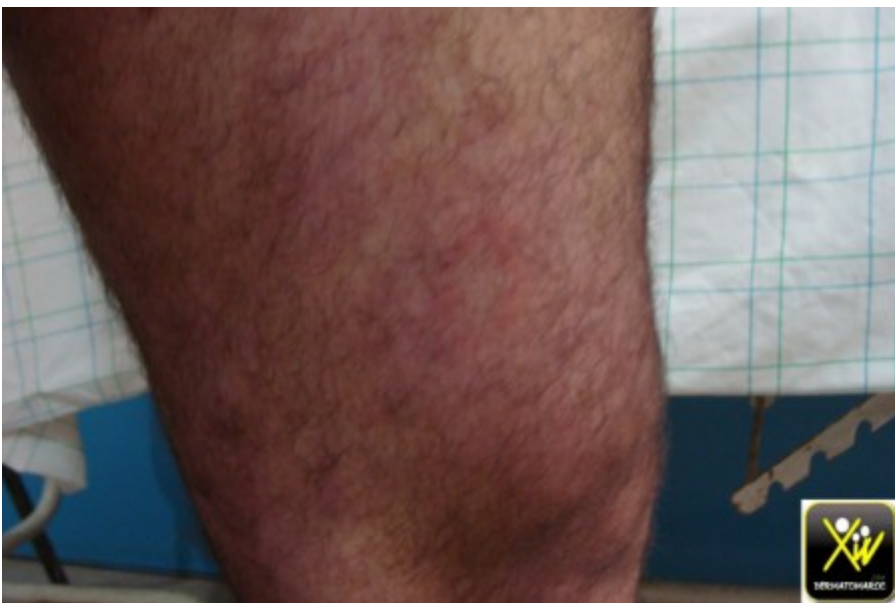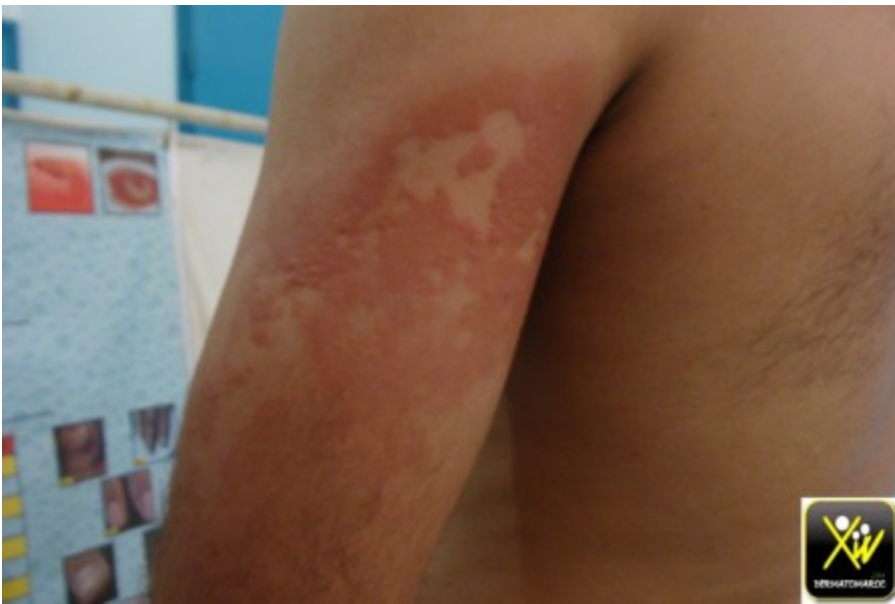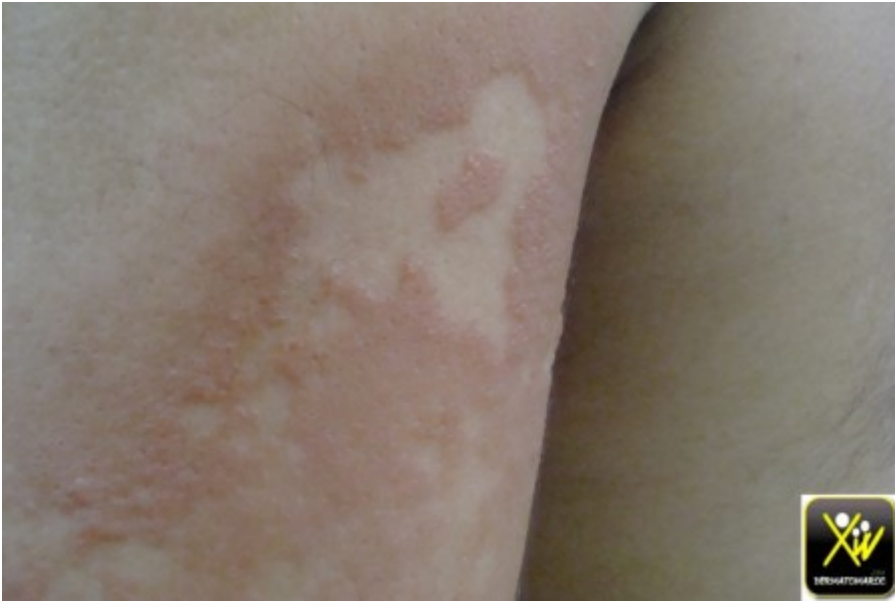demander les serologies syphilitiques, traiter le patient et le partenaire, conseiller et pousser le bilan.

Papules en plaque

Cet homme consulte pour des Papules en plaque étendues au tronc et aux membres.



Papules en plaque



Quel est votre diagnostic?

Comment le suspecter?

Comment le confirmer?

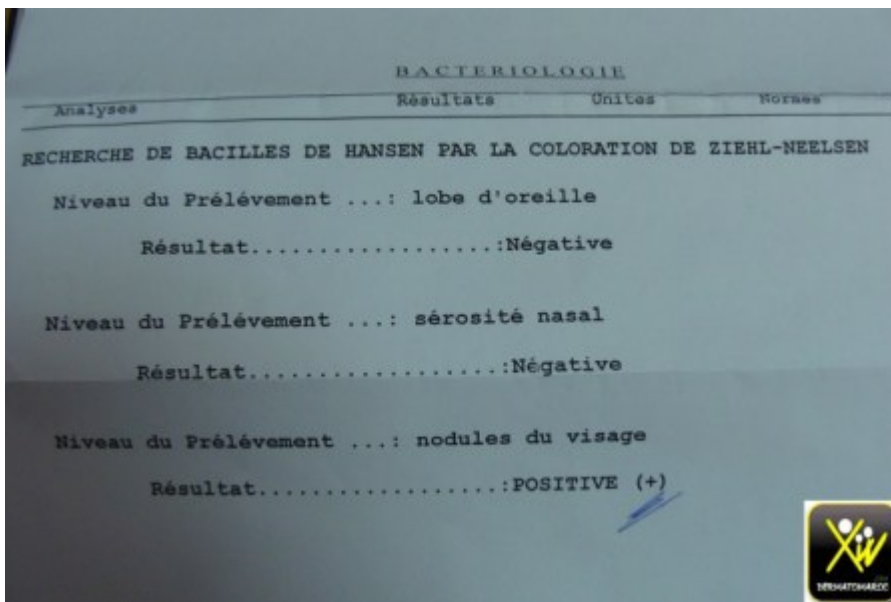
Conduite pratique (solution)

Conduite pratique (solution)


Lèpre

Rechercher la sensibilité cutanée

Rechercher le bacille de Hansen par frottis multiples

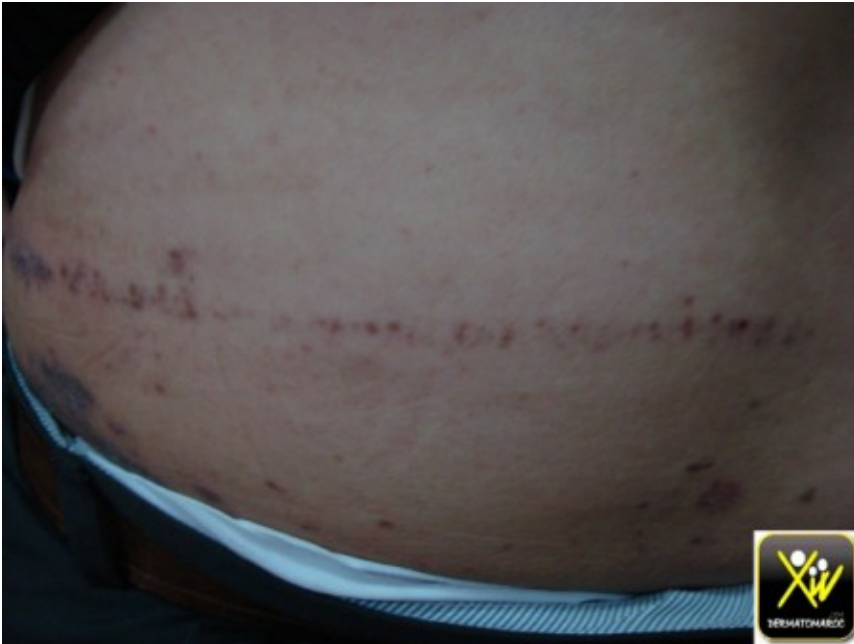

Analyses	Résultats	Unités	Notes
RECHERCHE DE BACILLES DE HANSEN PAR LA COLORATION DE ZIEHL-NEELSEN			
Niveau du Prélèvement ...	lobe d'oreille		
Résultat.....	Négative		
Niveau du Prélèvement ...	sérosité nasal		
Résultat.....	Négative		
Niveau du Prélèvement ...	nodules du visage		
Résultat.....	POSITIVE (+)		

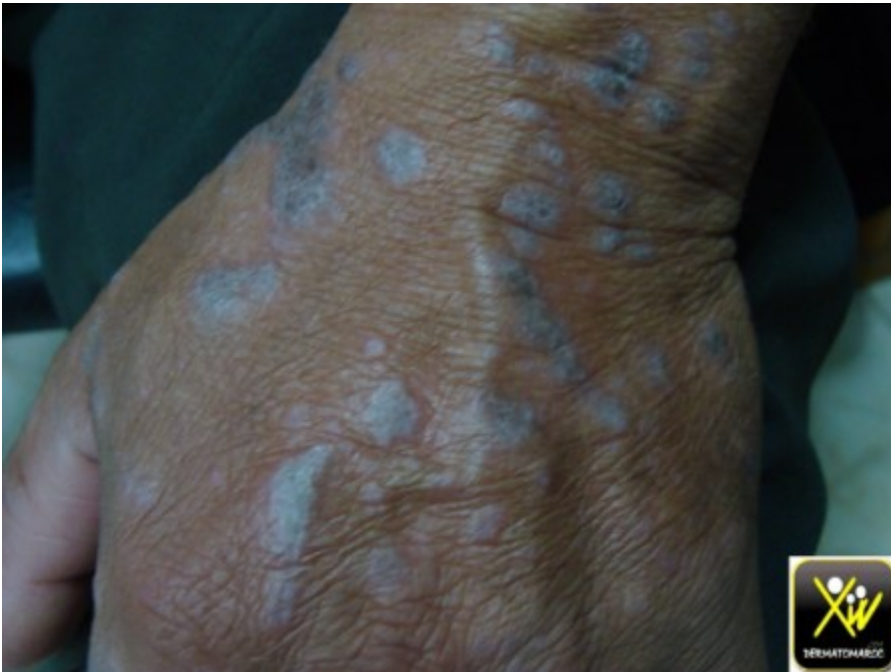

Koebner et papules violacées

et homme consulte pour une rangée de papules violacées du bas de l'abdomen,



Koebner et papules violacees



qui sont apparues après celles des dos des mains. Quel est votre diagnostic? comment appelle t-on ce phénomène?

Conduite pratique (solution)

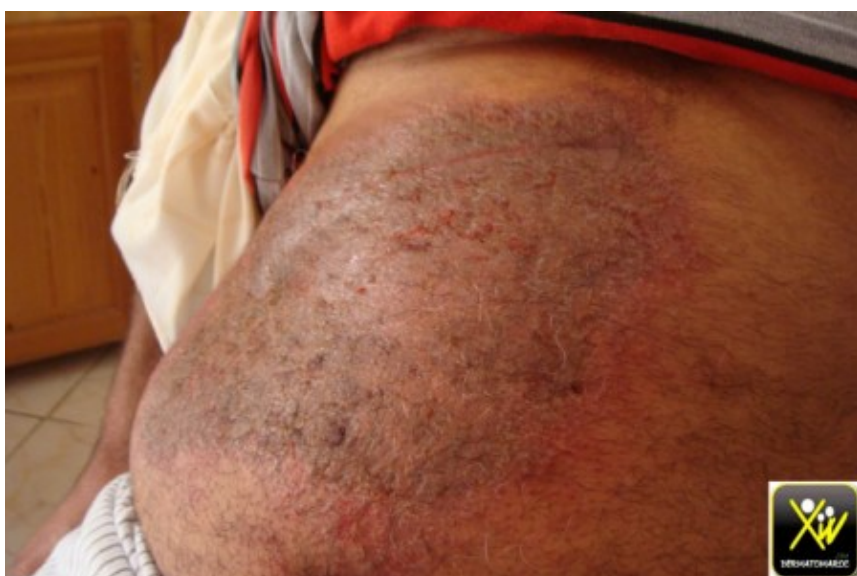Conduite pratique (solution)

Lichen plan

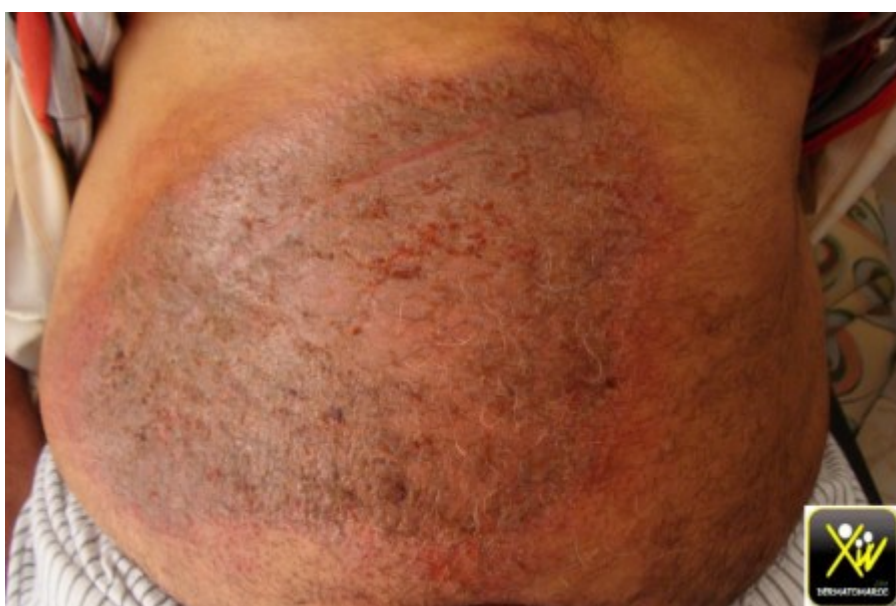Le phénomène de Koebner, qui est l'apparition de lésions similaires sur les points de grattage ou de frottement.

Prurit sous le pansement

Ce patient récemment opéré présente un Prurit sous le pansement, et sa plaque ne cesse de s'étendre. A quoi vous pensez?



Prurit sous le pansement



Conduite pratique(solution)

Conduite pratique(solution)

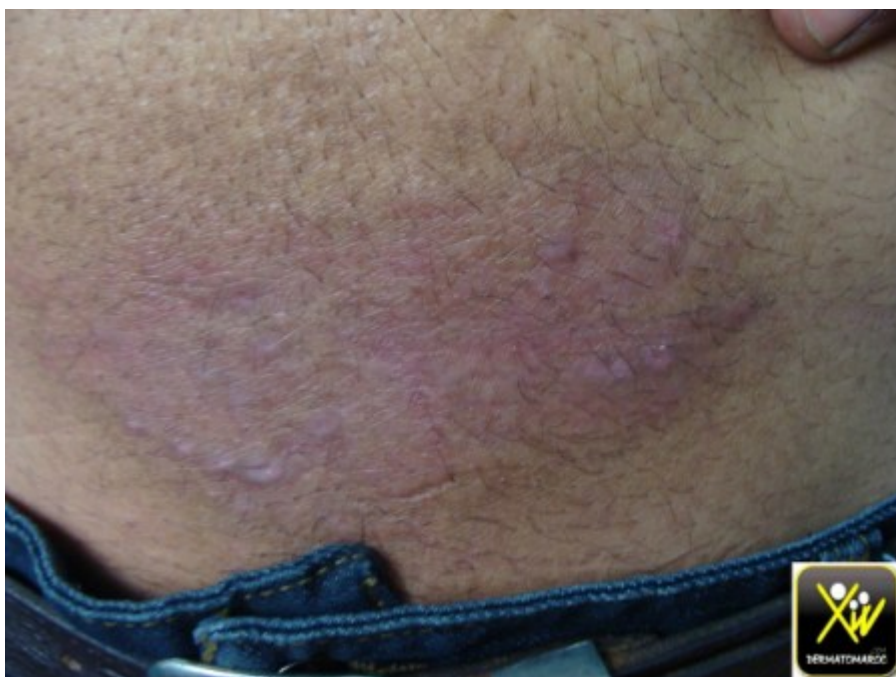Dermite de contact allergique

Dans ce cas au sparadrap. Les dermocorticoides et l'éviction du sparadrap sont la clé de la guérison.

Prurit au Pubis

Ce jeune patient consulte pour la récurrence du Prurit au Pubis.

Quel est votre diagnostic?



Conduite pratique (solution)

Conduite pratique (solution)

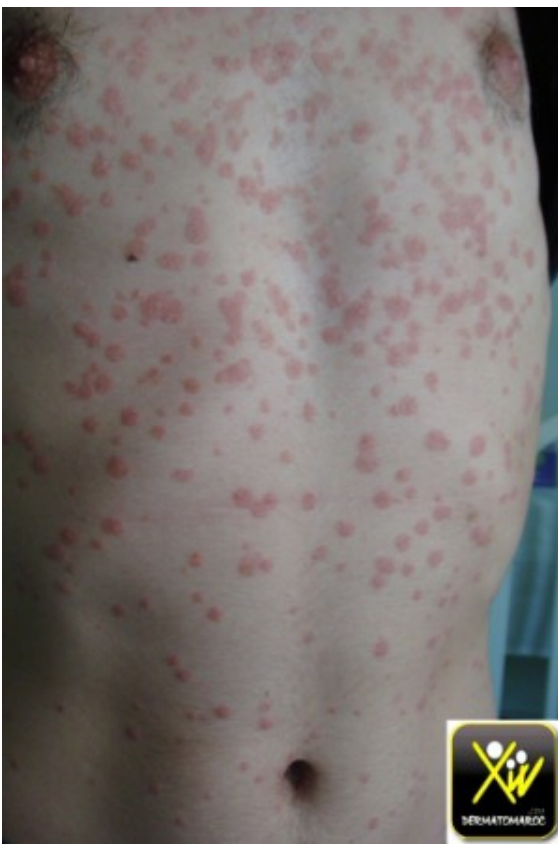Dermite de contact allergique.

Le traitement repose sur les dermocorticoides en plus de

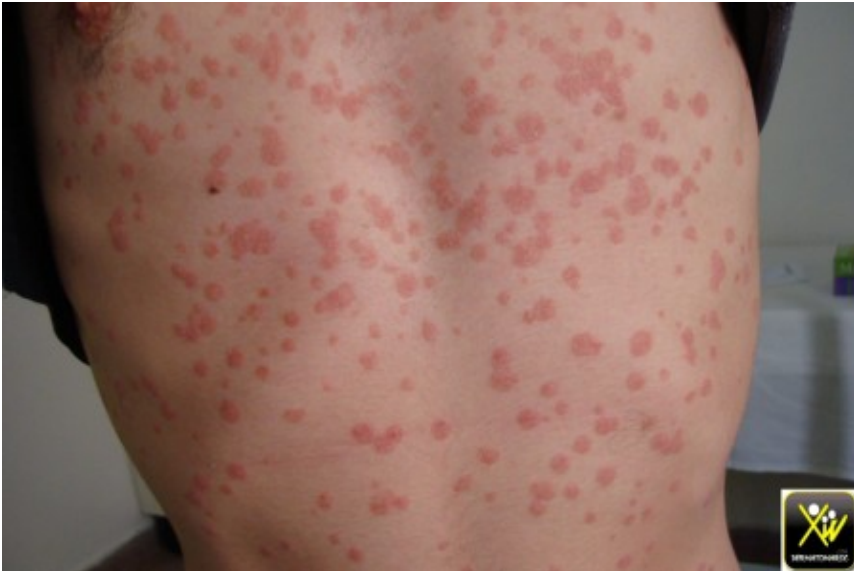l'éviction de l'allergène. Dans ce cas c'est le bouton du jeans.

Tabac et psoriasis

Le psoriasis est aggravé par le tabac.



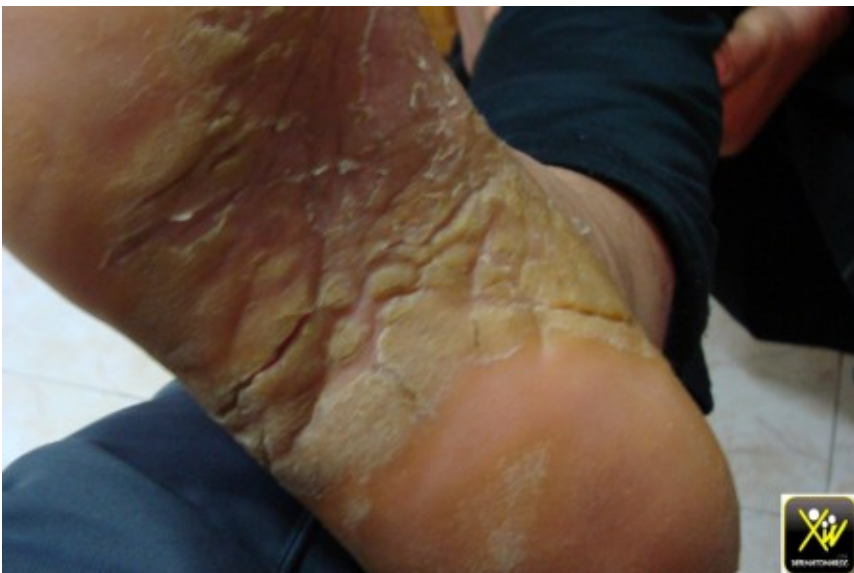tabac et psoriasis



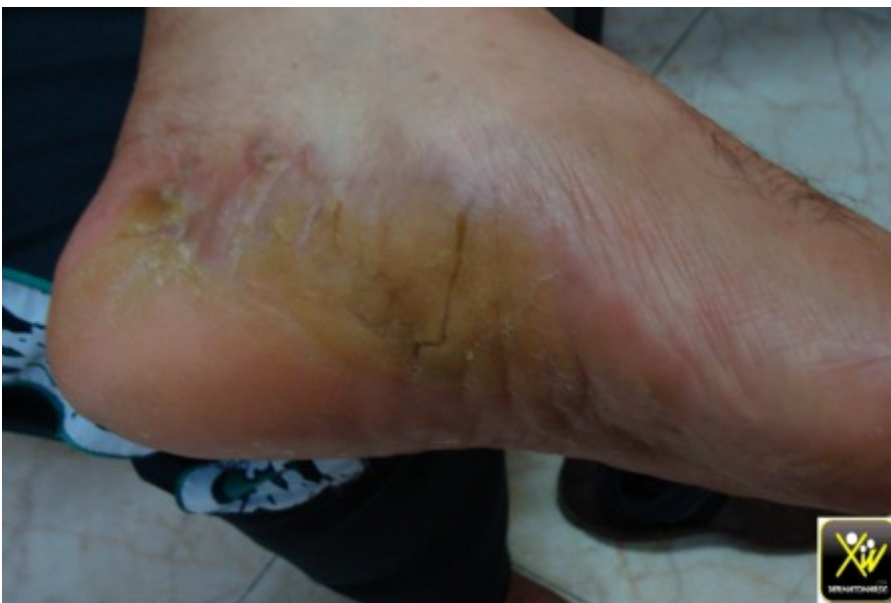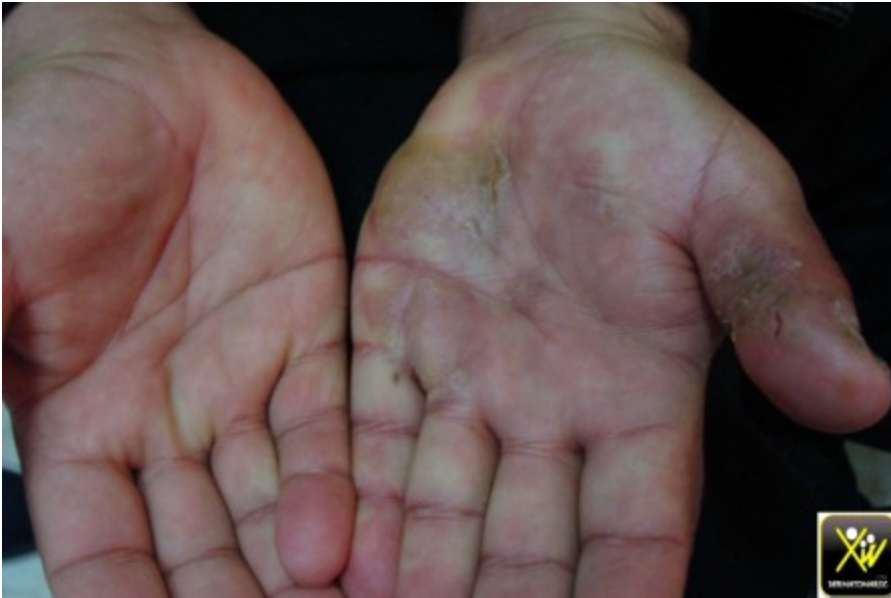tabac et psoriasis

Keratodermie palmo plantaire

Cet homme consulte pour une Keratodermie palmo plantaire rebelle



Keratodermie palmo plantaire



aux traitements usuels déjà prescrits lors des différentes consultations.

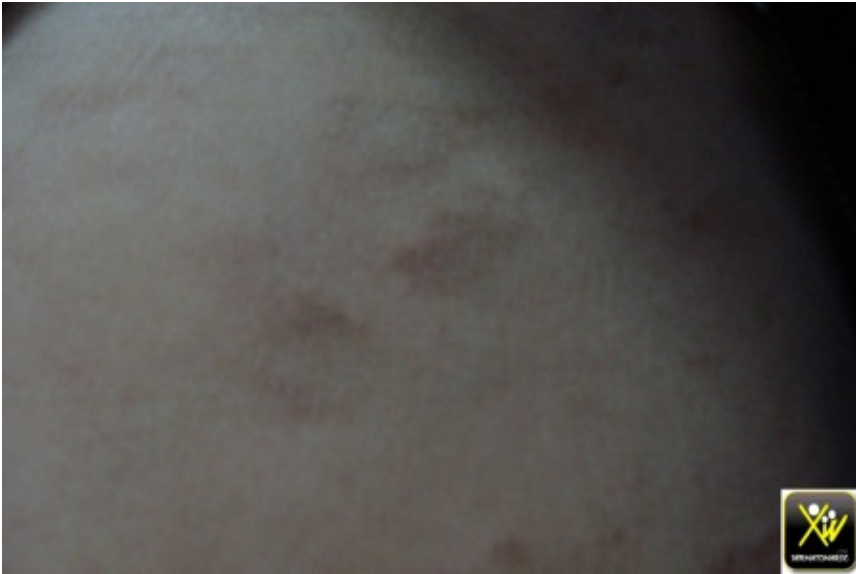Que faut il faire?

Conduite pratique (solution)

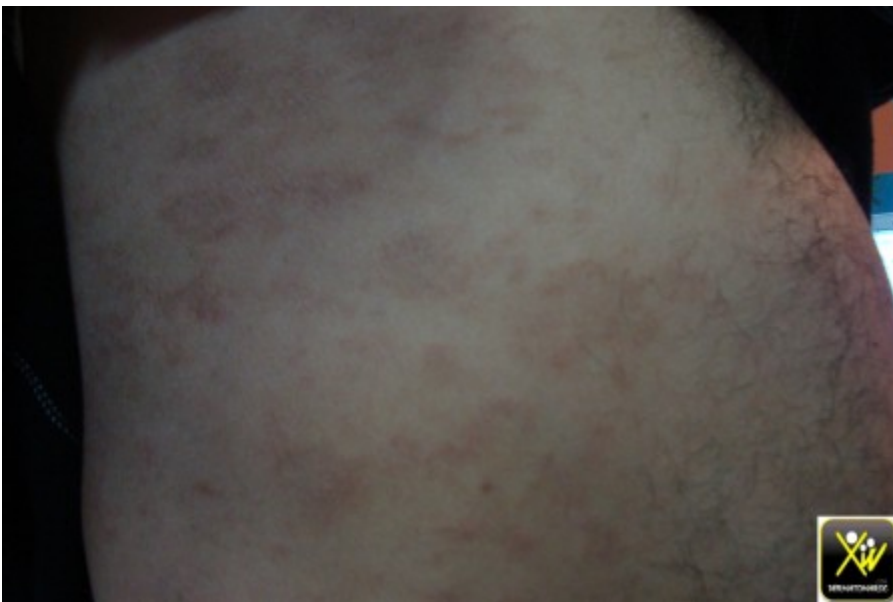Conduite pratique (solution)

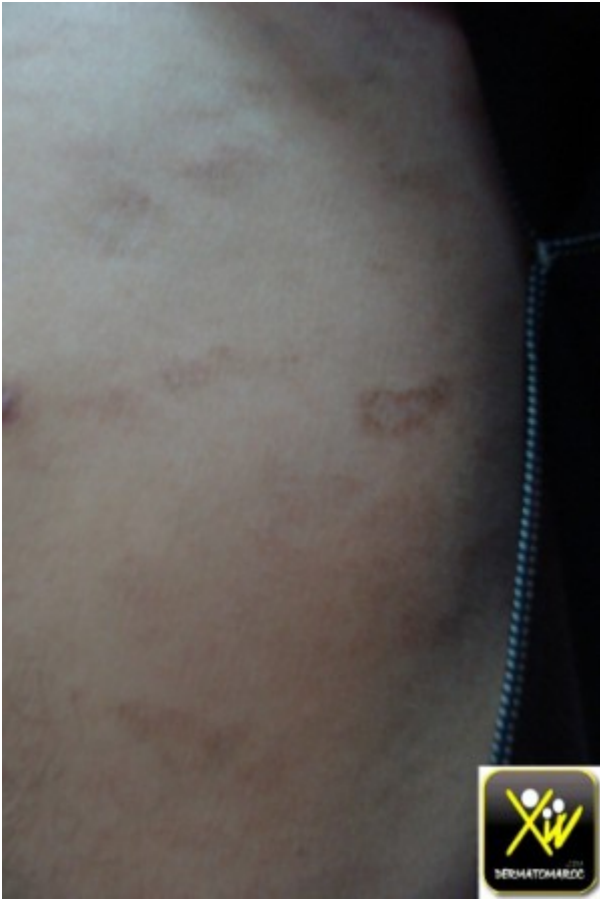Parapsoriasis en plaques

Déshabiller le patient,



parapsoriasis en plaques





on découvre de multiples plaques diffuses pigmentées. La biopsie pour étude histologique confirme le diagnostic de parapsoriasis en plaque

Toujours déshabiller le patient

N'hésitez pas à biopsier les lésions pour étude anapath.

.