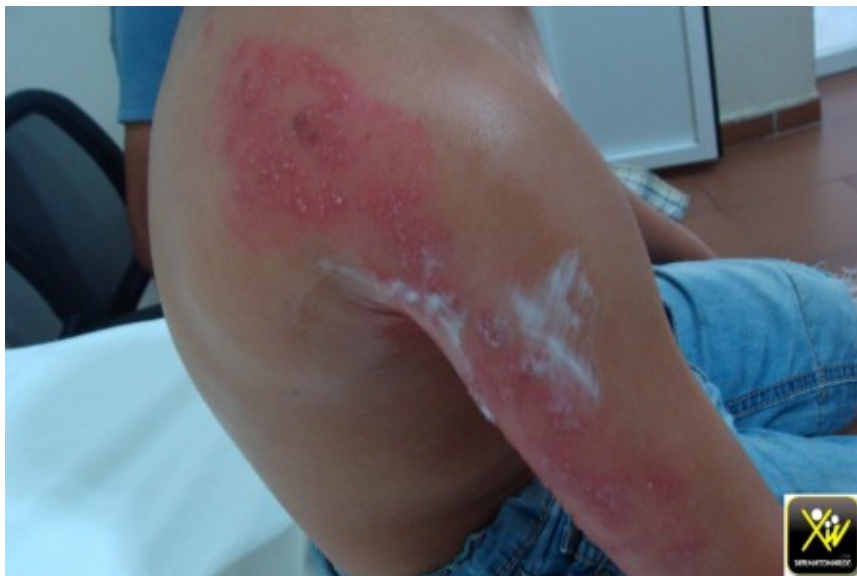
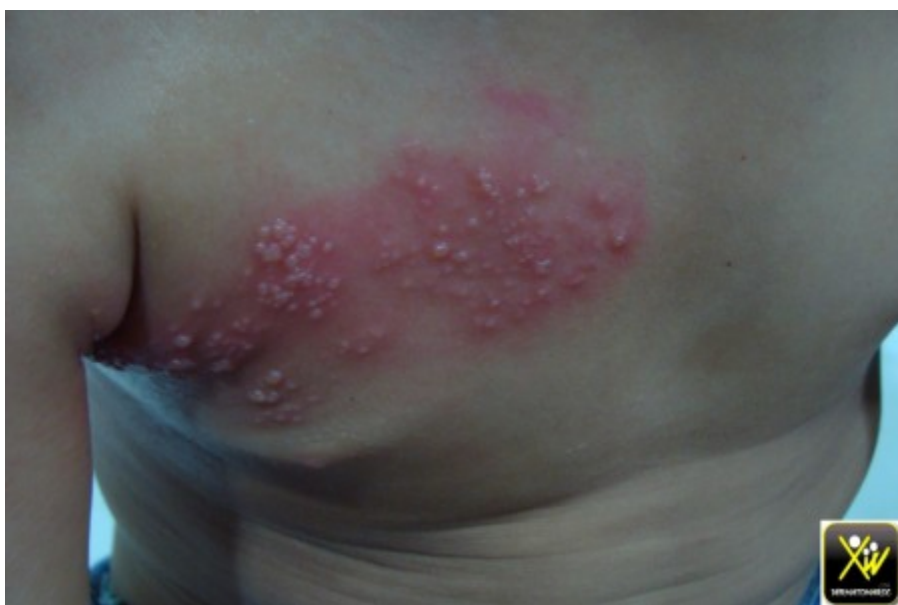
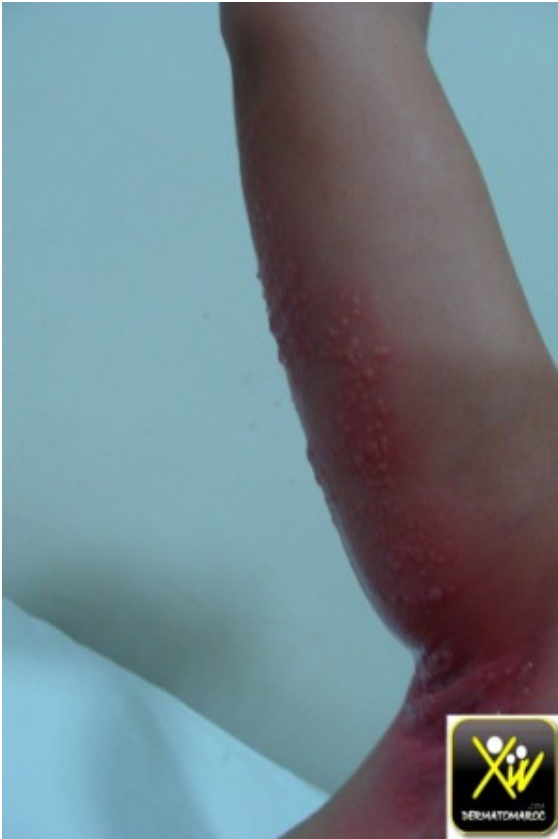Bulles douloureuses.

Cet enfant consulte pour des Bulles douloureuses thoraciques, scapulaires et brachiales du même cote.



Bulles douloureuses





Bulles douloureuses

Quel est votre diagnostic?

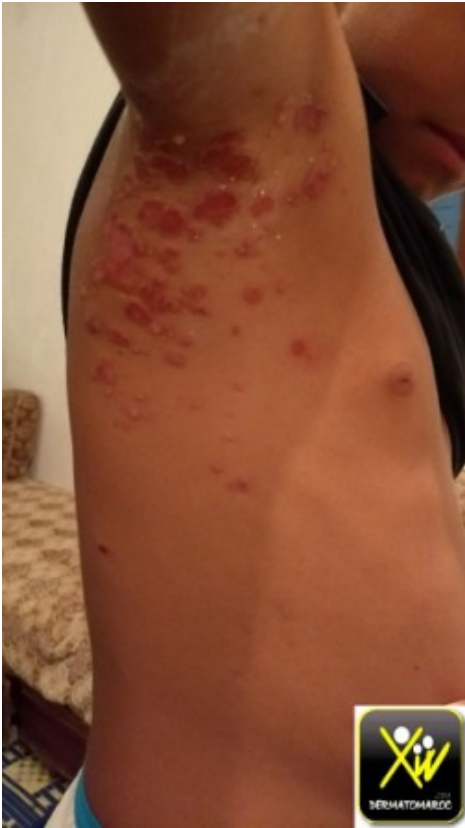Conduite pratique (solution)

Conduite pratique (solution)

Zona.

Enfant avec des bulles éphémères.

Cet Enfant consulte pour des bulles éphémères qui laissent place à des



Enfant avec des bulles éphémères.

croûtes jaunâtres et se propagent très rapidement.

Quel diagnostic évoquer et quel traitement prescrire.?

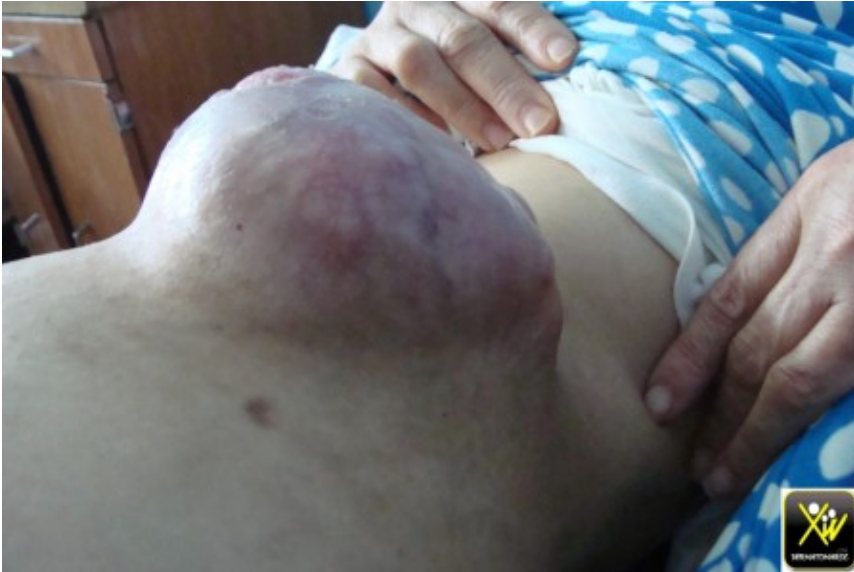Conduite pratique (solution)

Conduite pratique (solution)

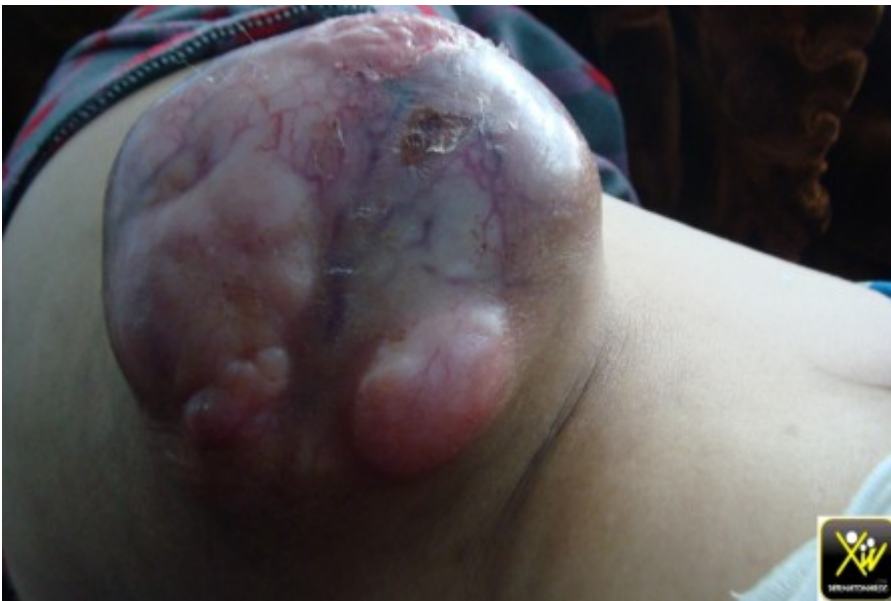Impetigo

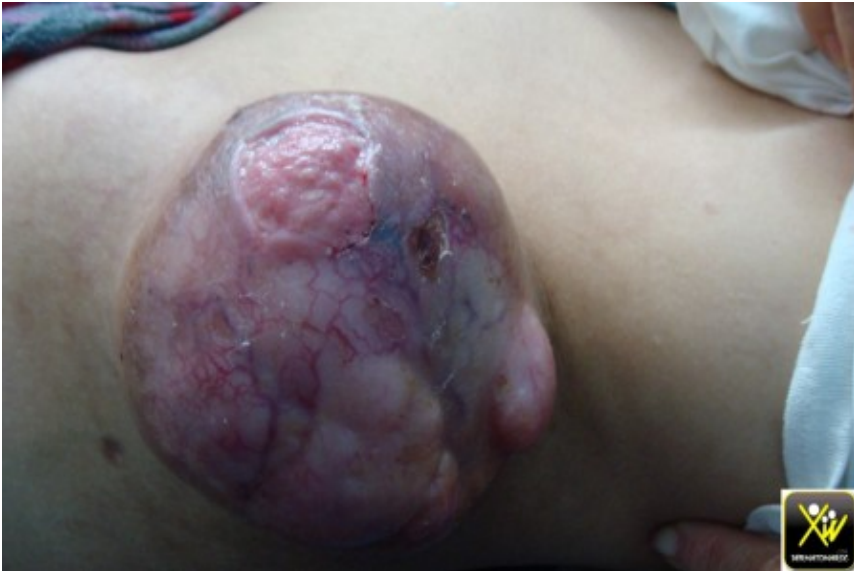Bains quotidiens, soins locaux et antibiothérapie per os.

Dermatofibrosarcome de Darrier Ferrand.



DFS Darrier ferrand

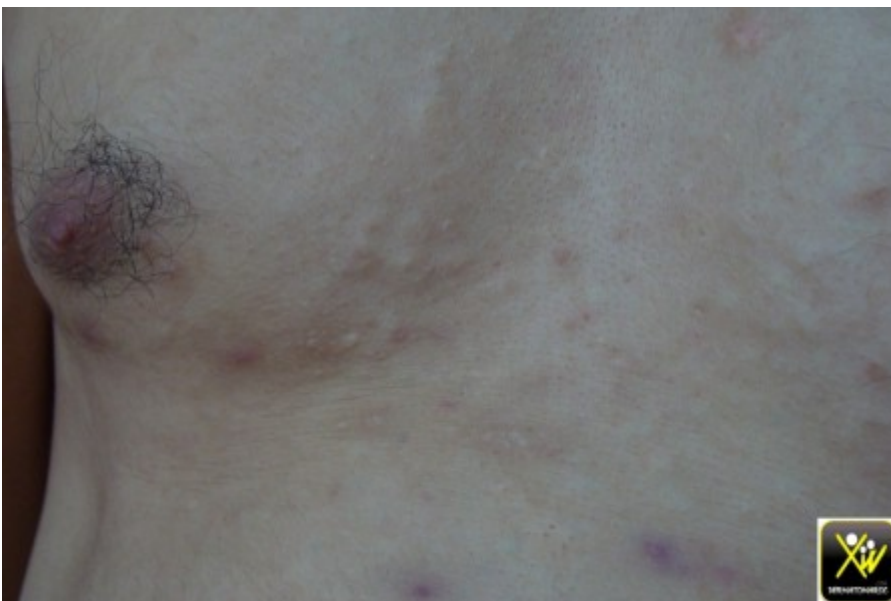


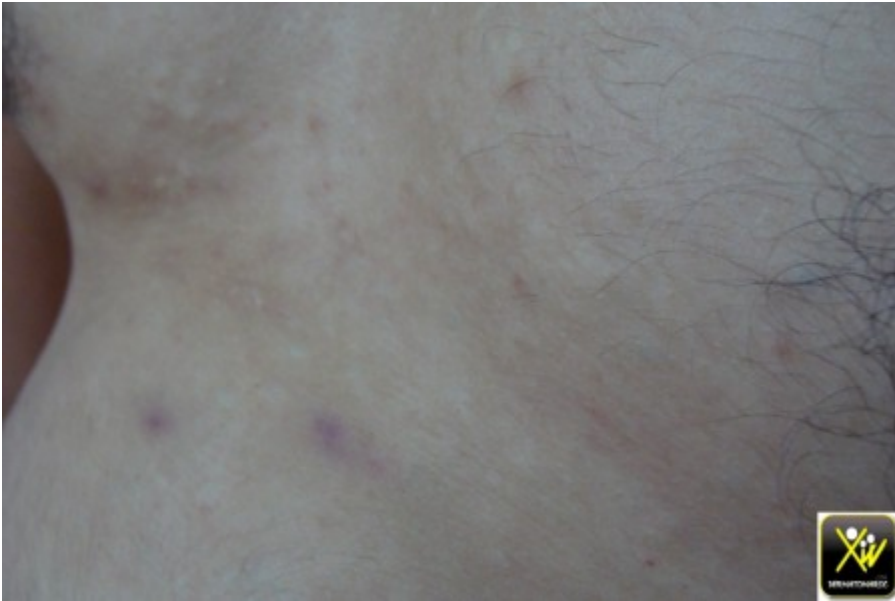
DFS Darrier ferrand

Sebocystomatose ou . .

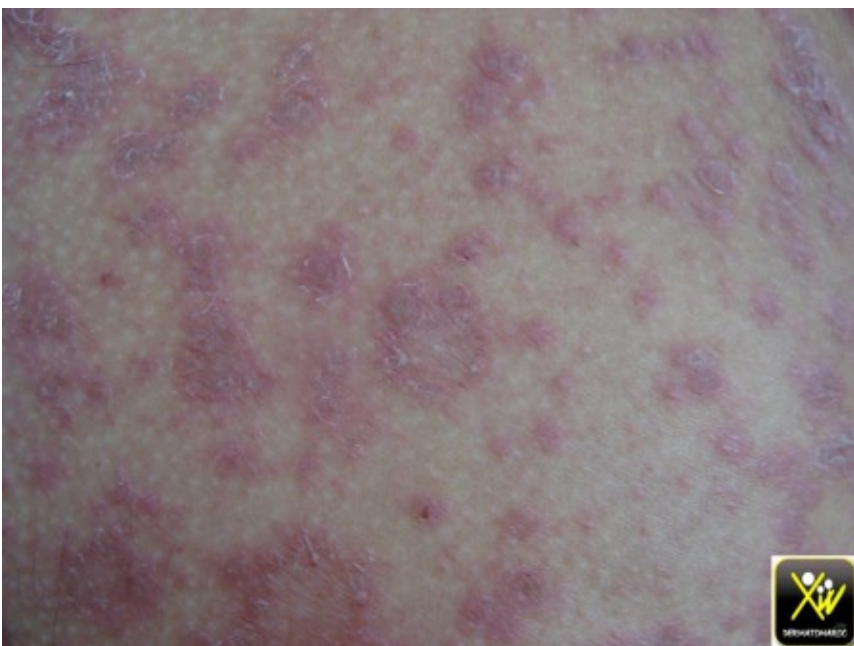Ce patient consulte pour l'apparition récente – sans prise médicamenteuse ni application de topique- de centaines de kystes au tronc. S'agit-il d'une sebocystomatose ou d'une acné retentionnelle simple.



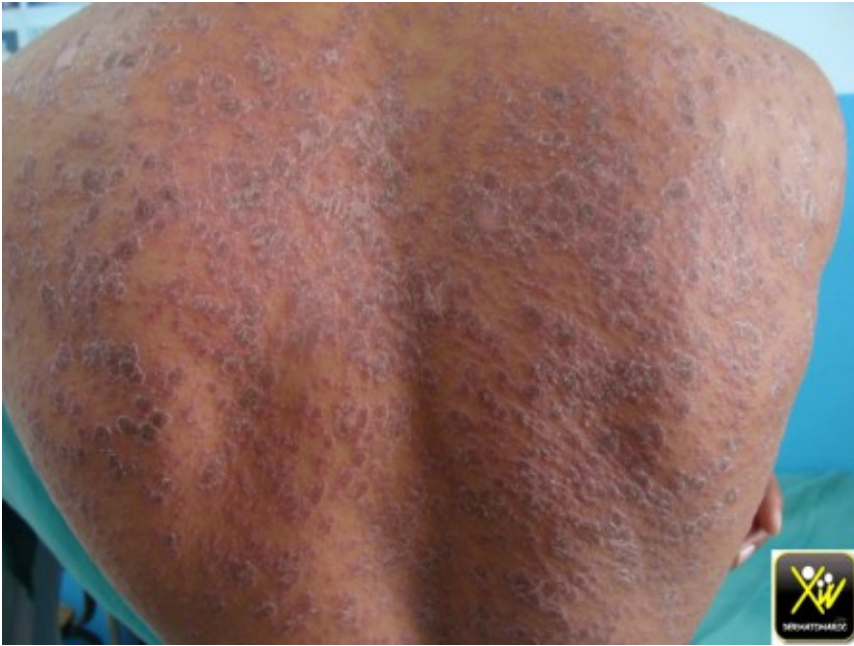

Macules squameuses du tronc

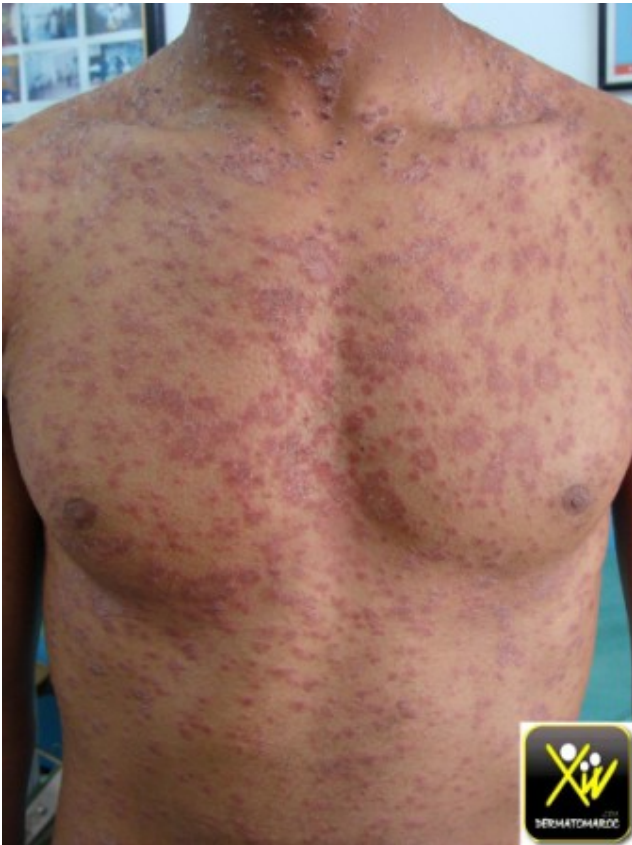Ce jeune patient consulte pour la generalisation de Macules squameuses au tronc.



Macules squameuses du tronc



Macules squameuses du tronc



Macules squameuses du tronc

La lésion rose et squameuse en périphérie s'est généralisée après l'application d'Ascabiol.

Quel est votre diagnostic?

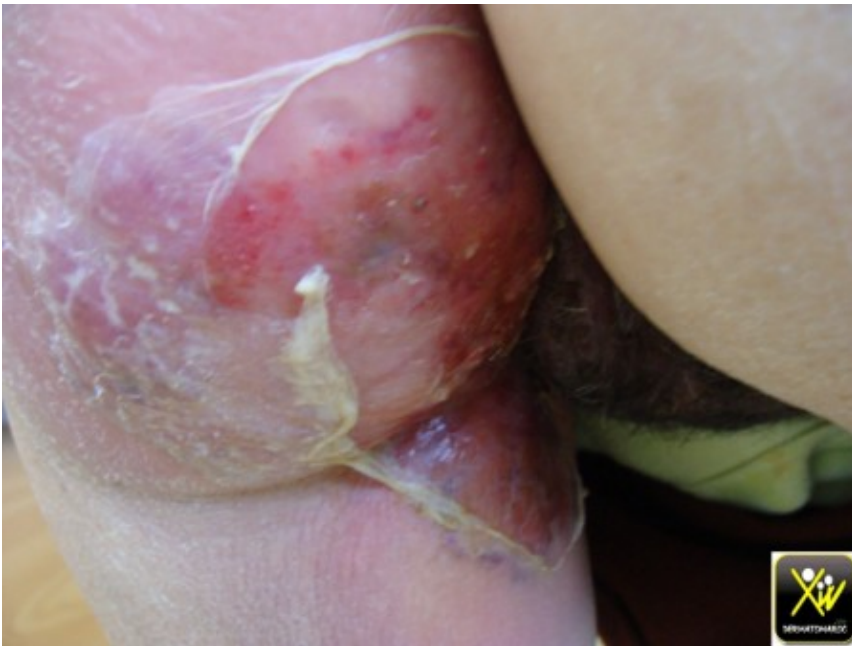Conduite pratique (solution)

Conduite pratique (solution)

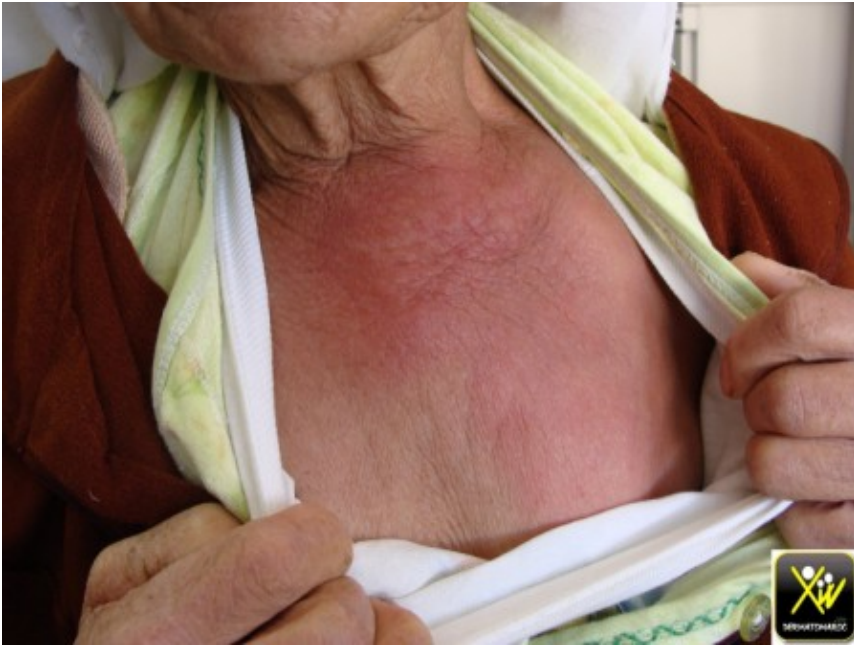Pityriasis rosé de Gibert.

Décollement cutané fébrile.

Cette femme fatiguée, fébrile, présente un Décollement cutané étendu.



Décollement cutané fébrile.



Décollement cutané fébrile.

A quoi vous pensez?

Conduite pratique (solution)

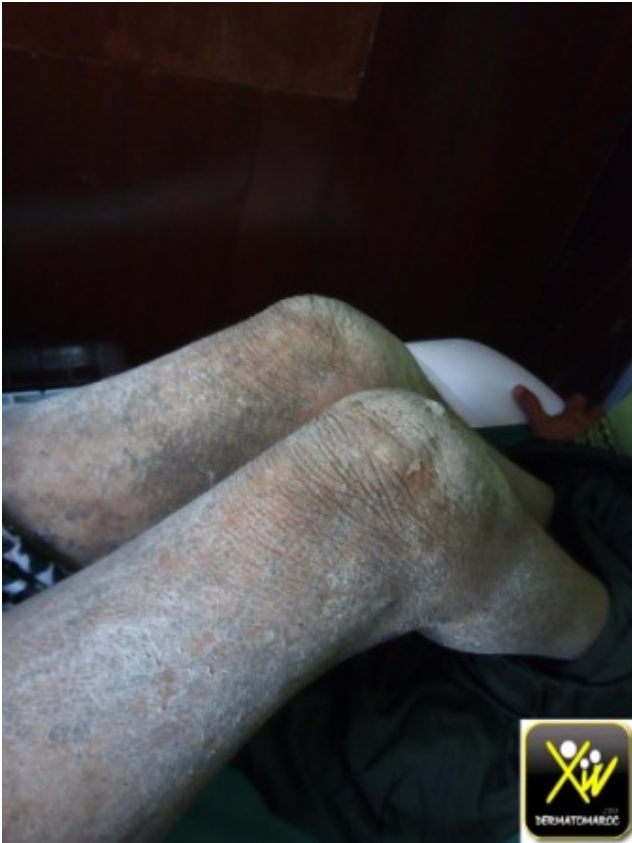
Conduite pratique (solution)

SSSS

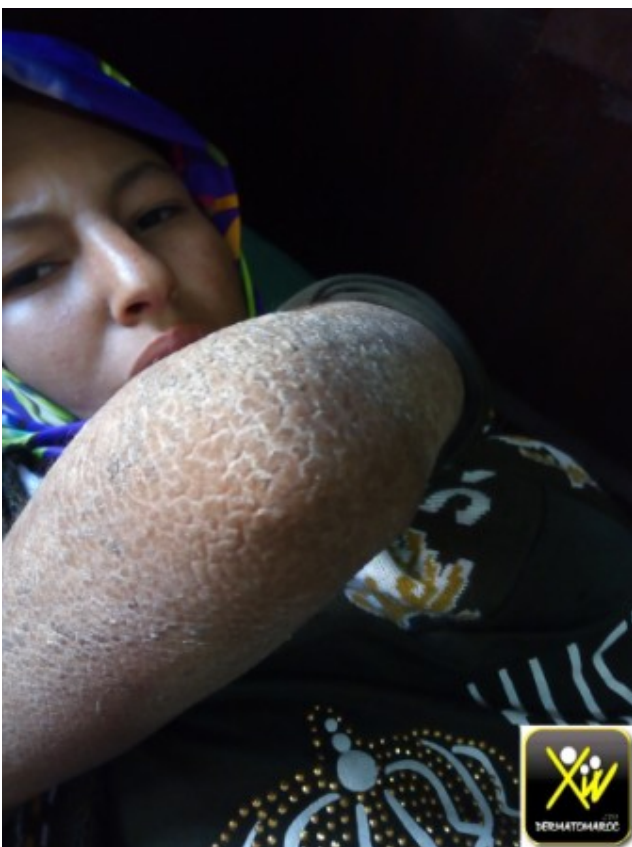Staphylococcal scalded skin syndrome

Lyell staphylococcique

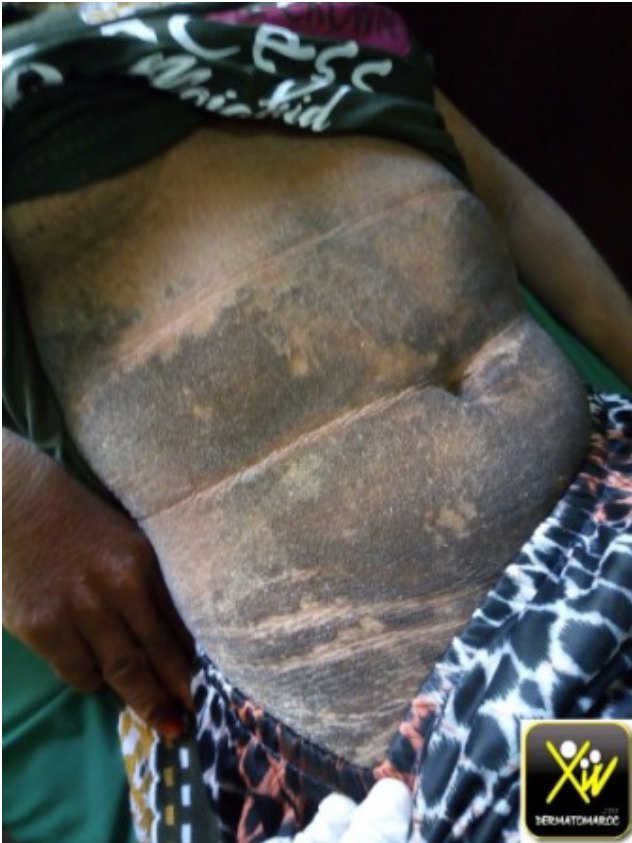Ichtyose Lamellaire



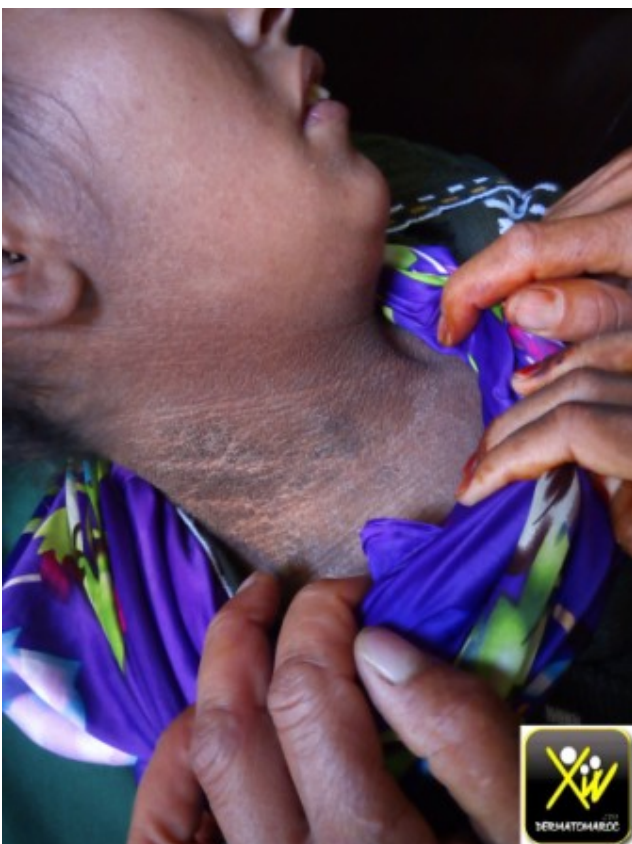
Ichtyose Lamellaire



Ichtyose Lamellaire



Ichtyose Lamellaire

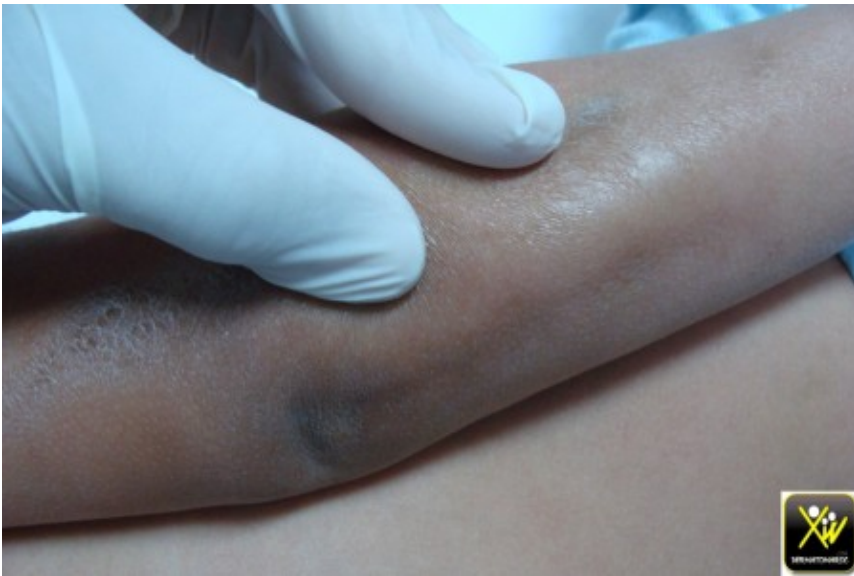

Ichtyose Lamellaire

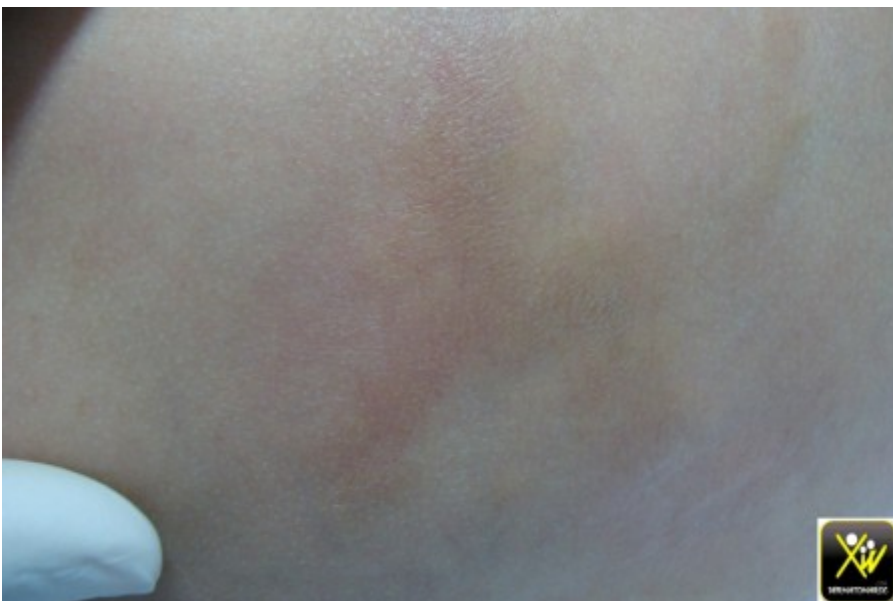L'ichtyose lamellaire et l'hyperkeratose epidermolytique peut

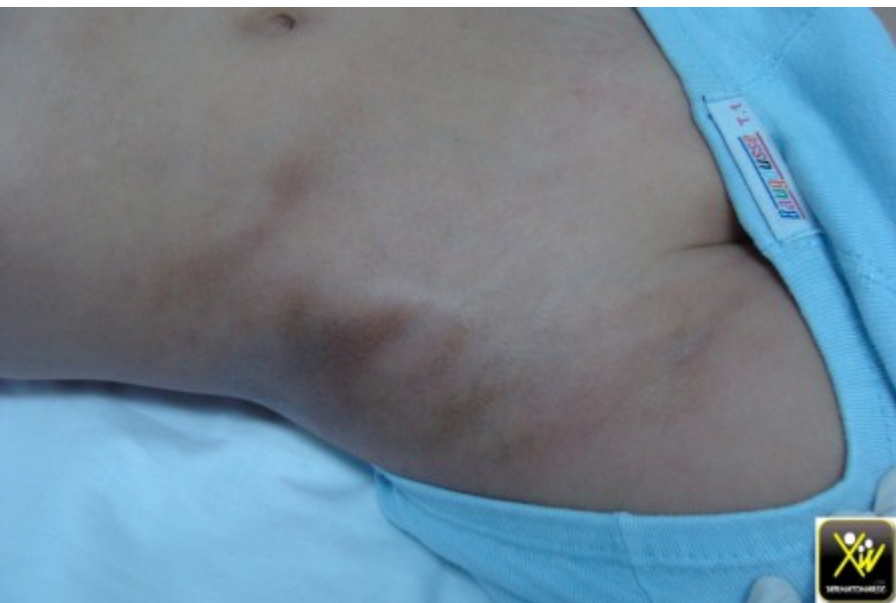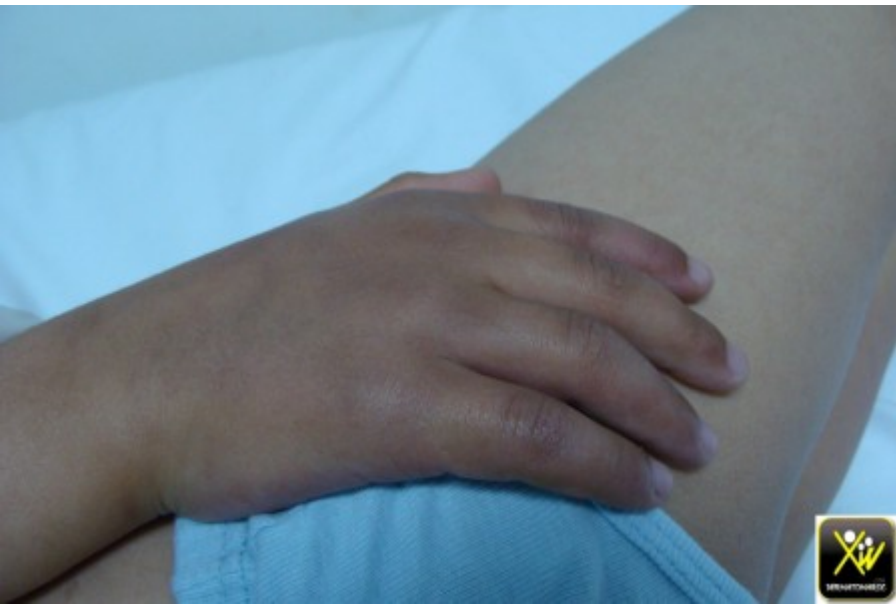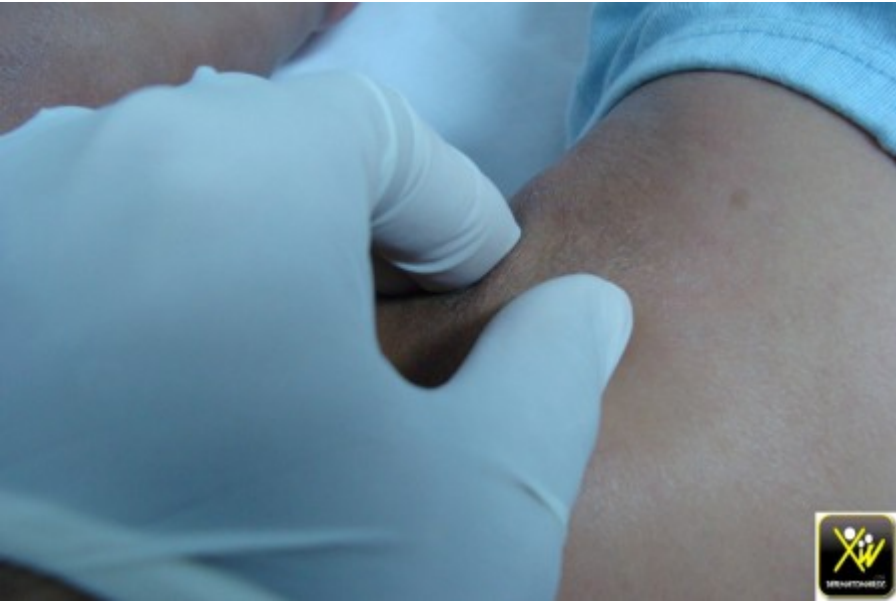être évoquée.

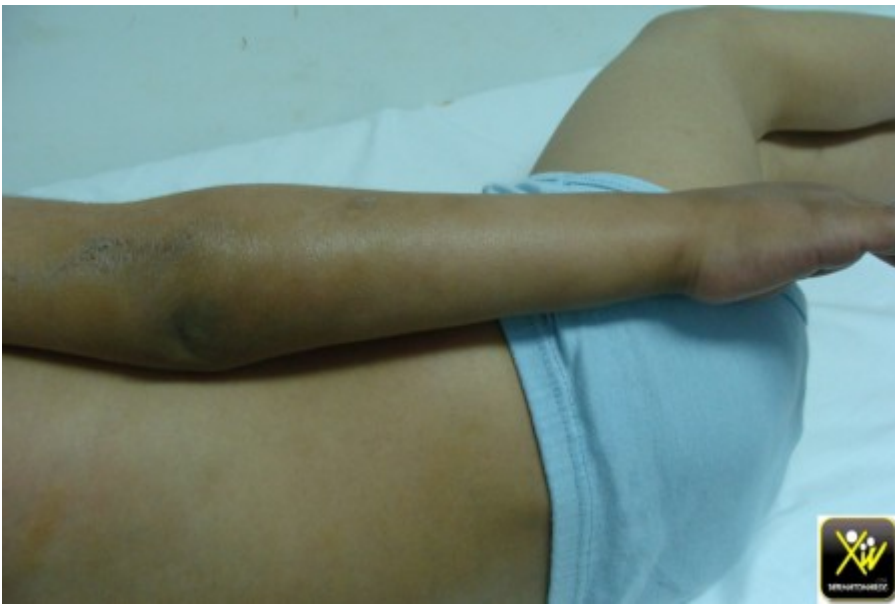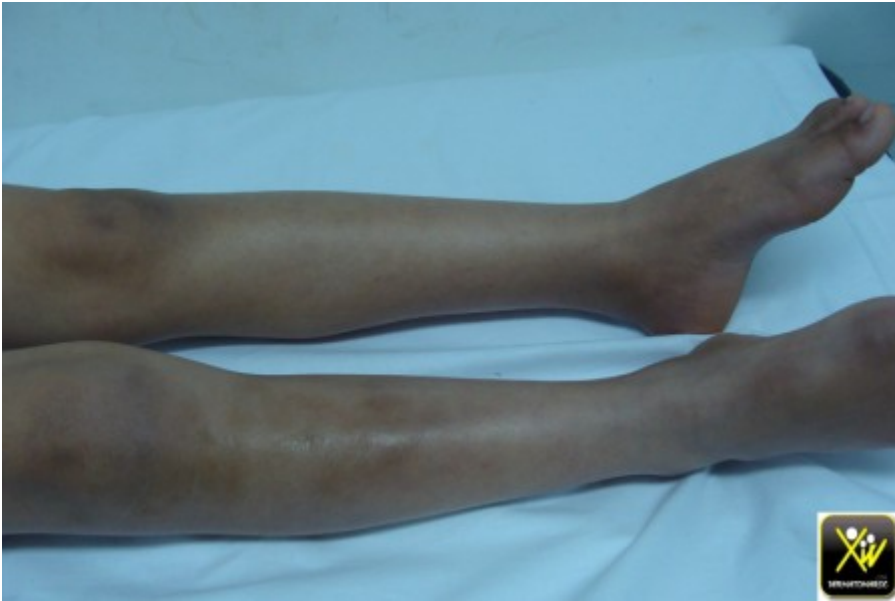Sclérodermie de l'enfant.



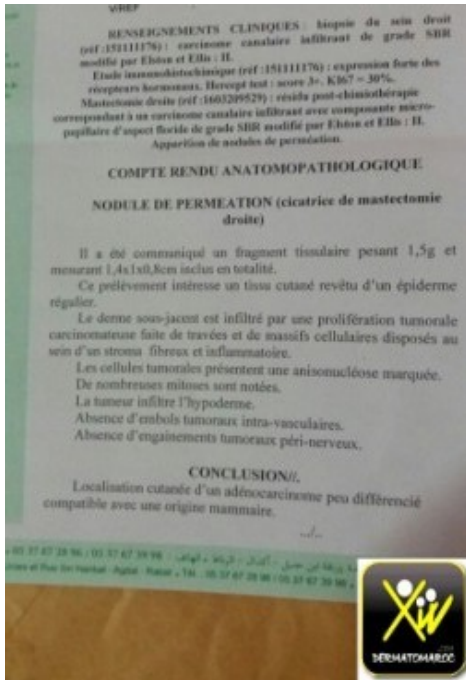
Sclerodermie enfant



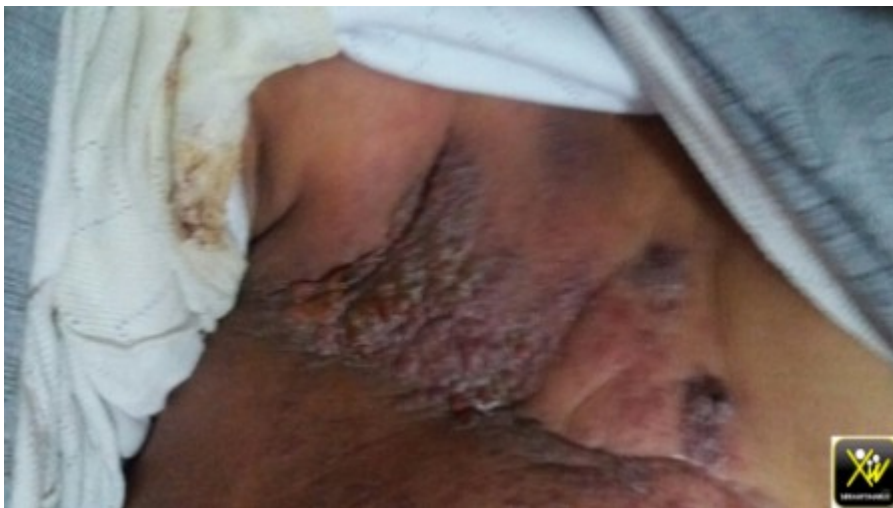



Métastase cutanée



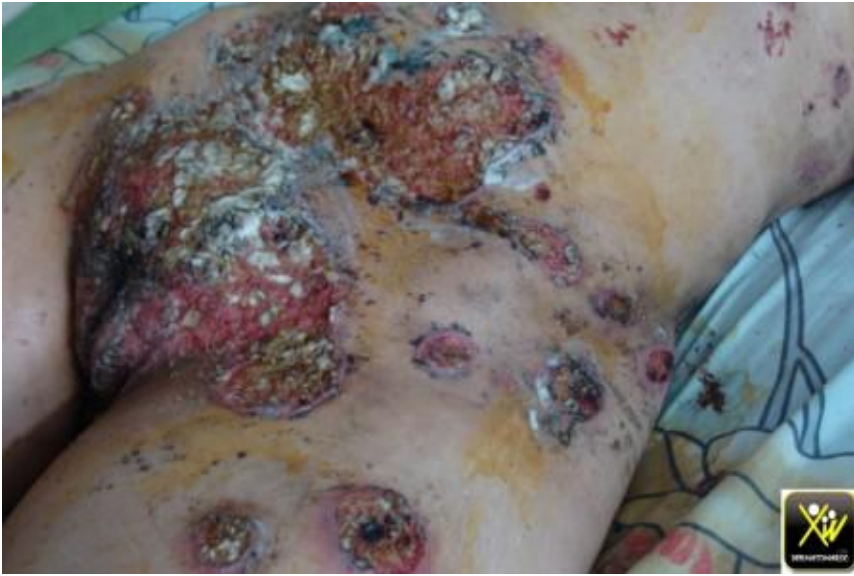Métastase cutanée



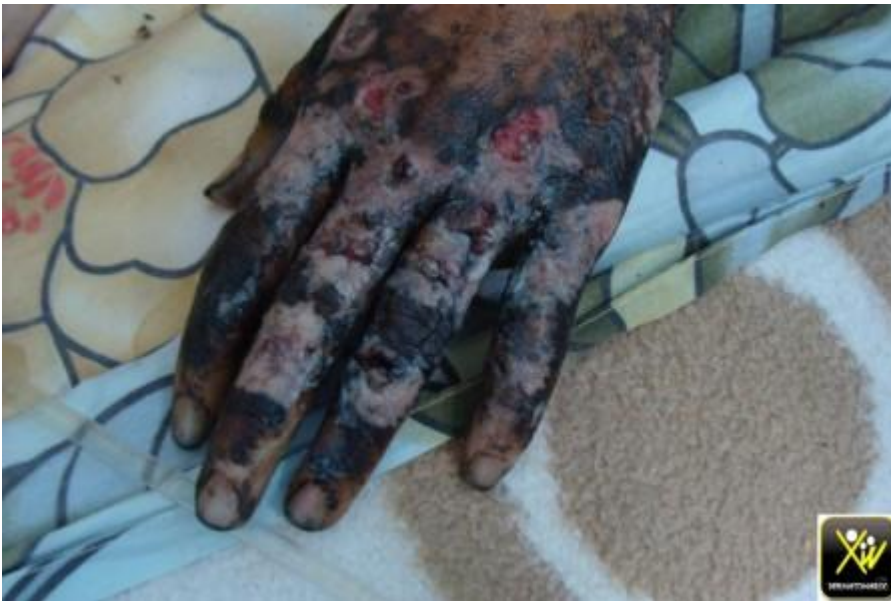Dermatose entre discrimination et désespoir.

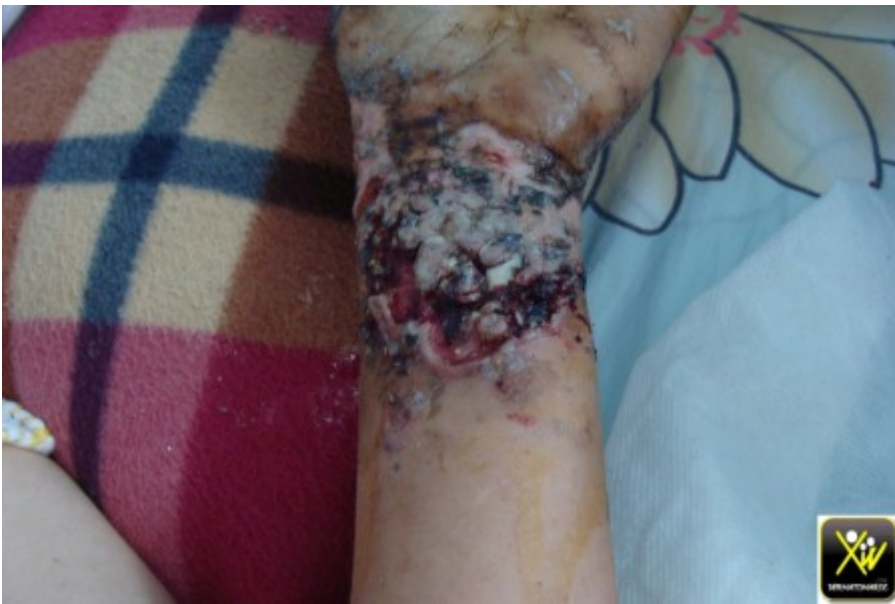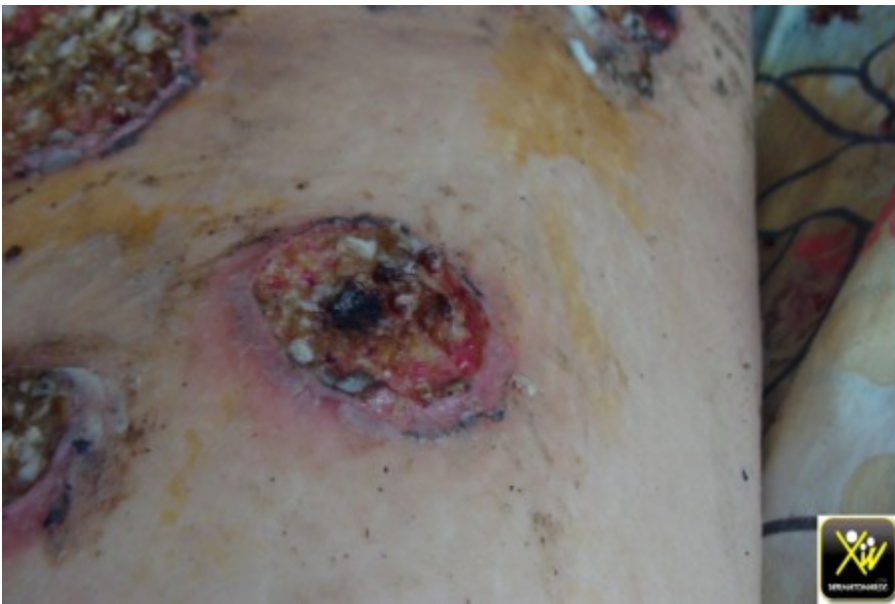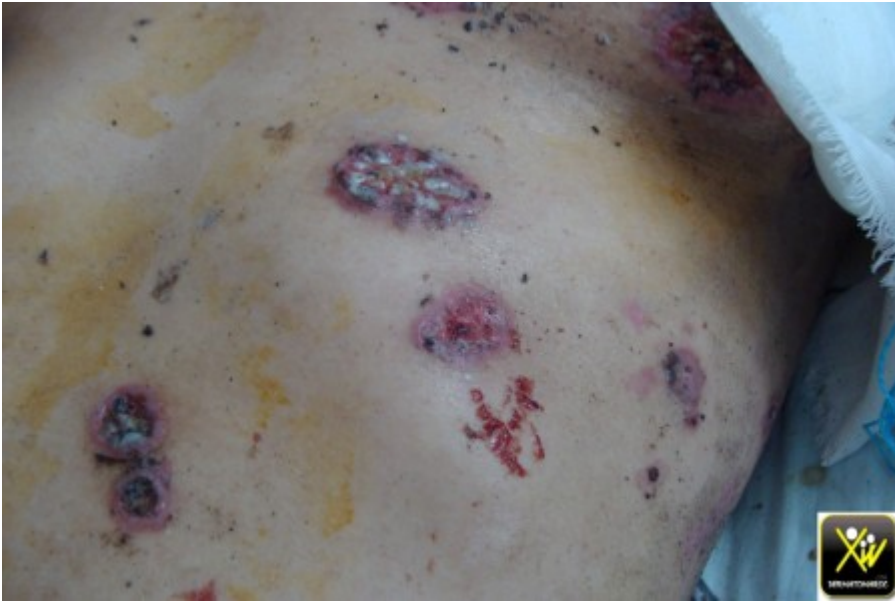Souvent, les dermatoses chroniques, engendrent une discrimination sociale terrible, et sont sources de désespoir qui poussent les patients à se lancer à la quête de traitement

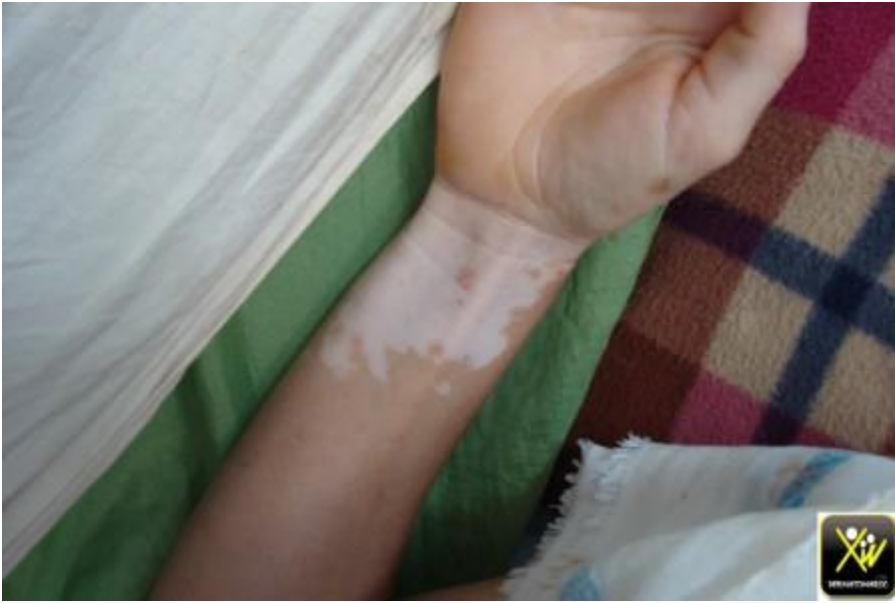mettant en péril leur vie.



Dermatose, discrimination et désespoir.







Ces images illustrent bien ce désespoir qui a poussé cette patiente atteinte de vitiligo à appliquer des plantes caustiques.