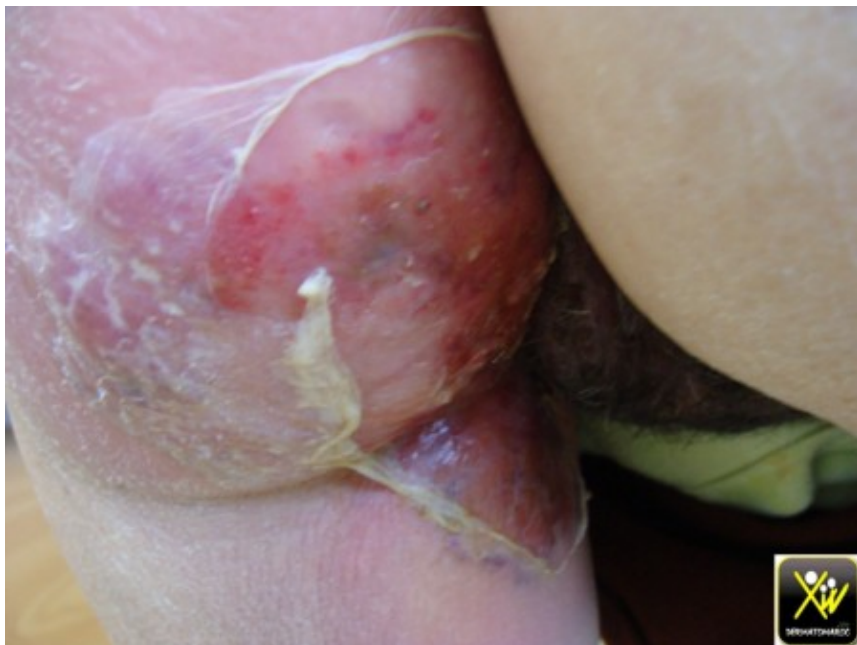
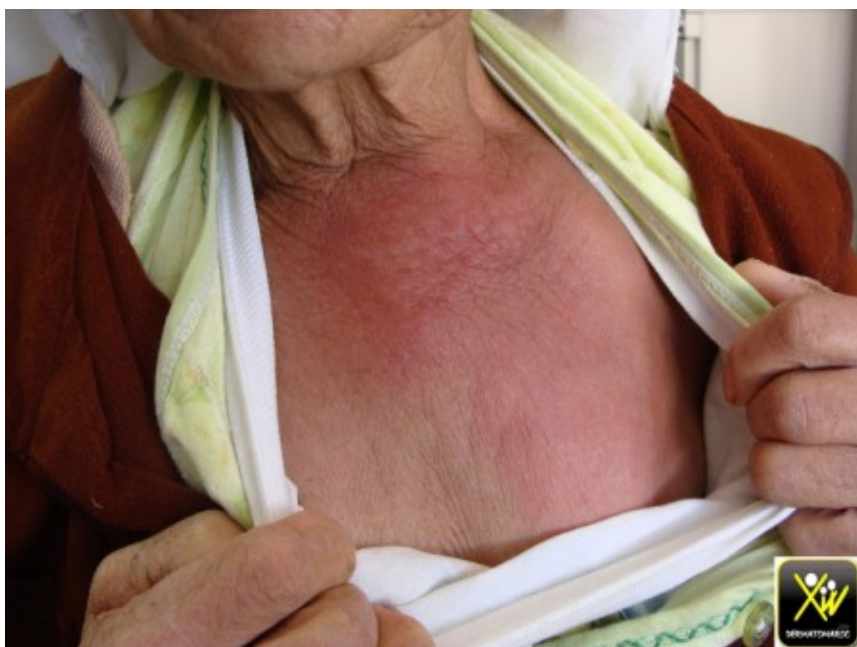

Décollement cutané fébrile.

Cette femme fatiguée, fébrile, présente un Décollement cutané étendu.



Décollement cutané fébrile.



Décollement cutané fébrile.

A quoi vous pensez?

Conduite pratique (solution)

Conduite pratique (solution)

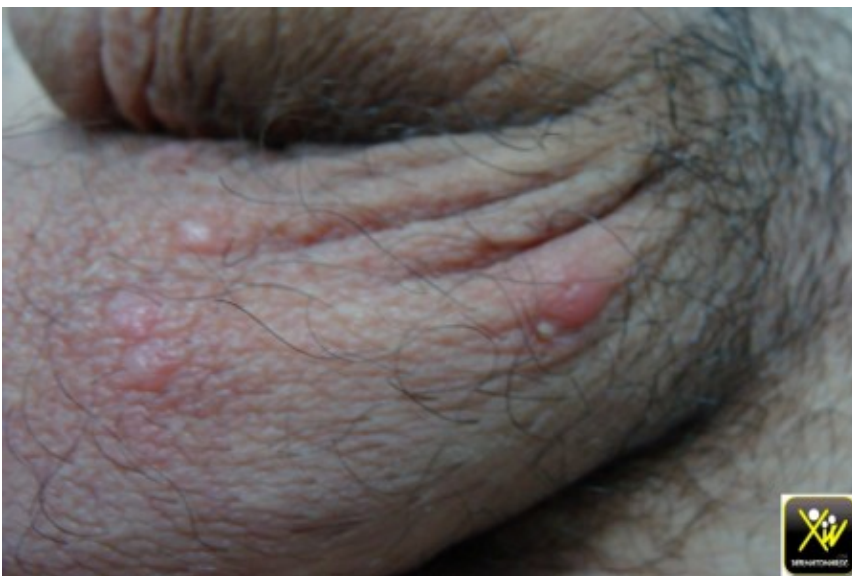SSSS

Staphylococcal scalded skin syndrome

Lyell staphylococcique

Nodules scrotaux prurigineux.

A quoi vous pensez devant des Nodules scrotaux prurigineux.



Nodules scrotaux prurigineux.

Conduite pratique (solution)

Conduite pratique (solution)

La Gale

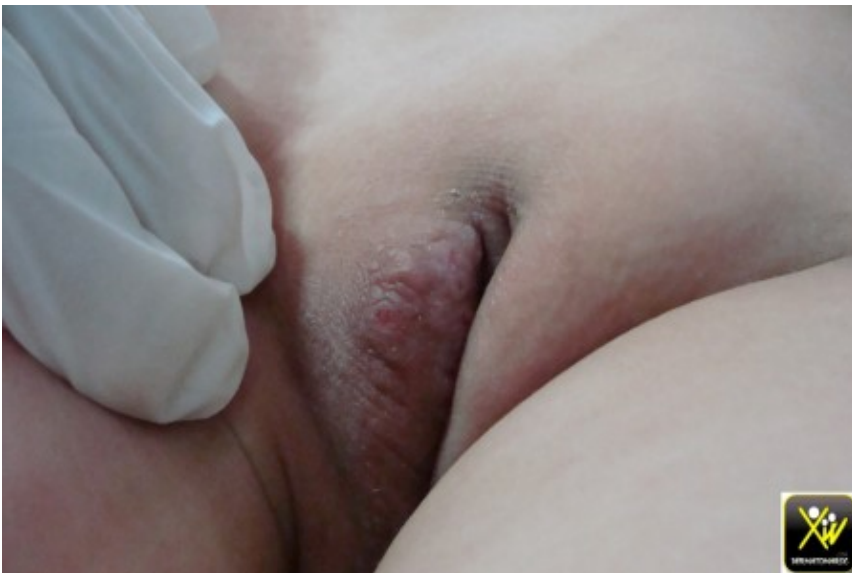Il s'agit de nodules scabieux.

Traiter par un antiscabieux toute la famille.

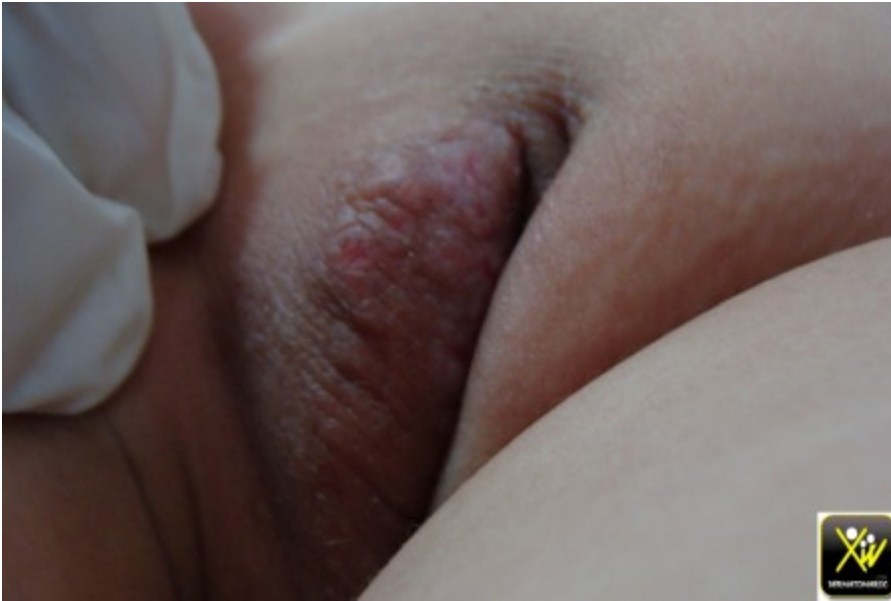rechercher une autre MST.

Fillette avec un Prurit vulvaire récidivant.

Le motif de consultation est un Prurit vulvaire récidivant chez une fillette.



Fillette avec un Prurit vulvaire récidivant.



A quoi vous pensez et comment traiter?

Conduite pratique (solution)

Conduite pratique (solution)

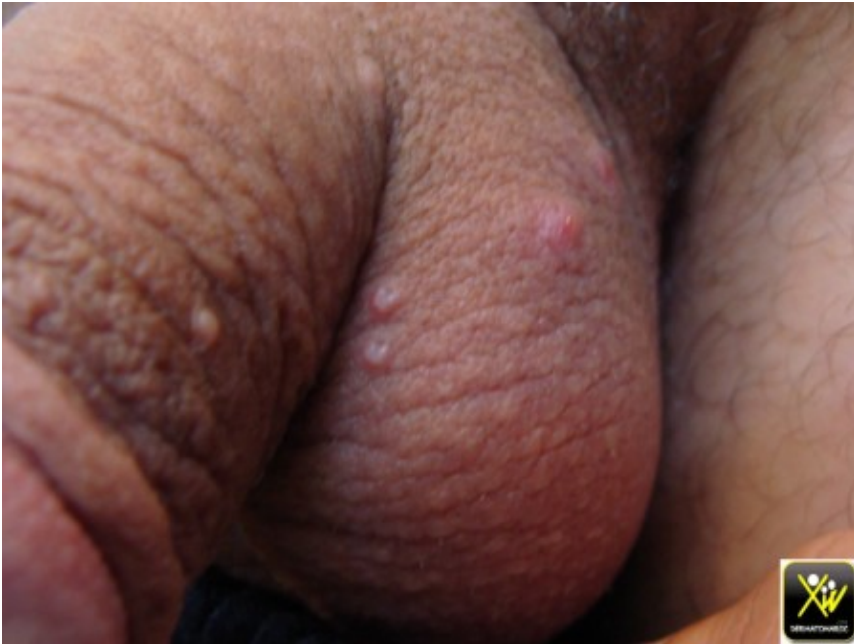Un eczéma

Dans ce cas la lésion vulvaire réapparaît a chaque poussée de la DA.

Appliquer un dermocorticoïde et une crème hydratante.

Tumeurs lisses et ombiliquées du scrotum.

Cet homme consulte pour l'apparition récente de Tumeurs lisses et ombiliquées du scrotum.



Tumeurs lisses et ombiliquées du scrotum.

Quel est votre diagnostic et votre conduite pratique?

Conduite pratique (solution)

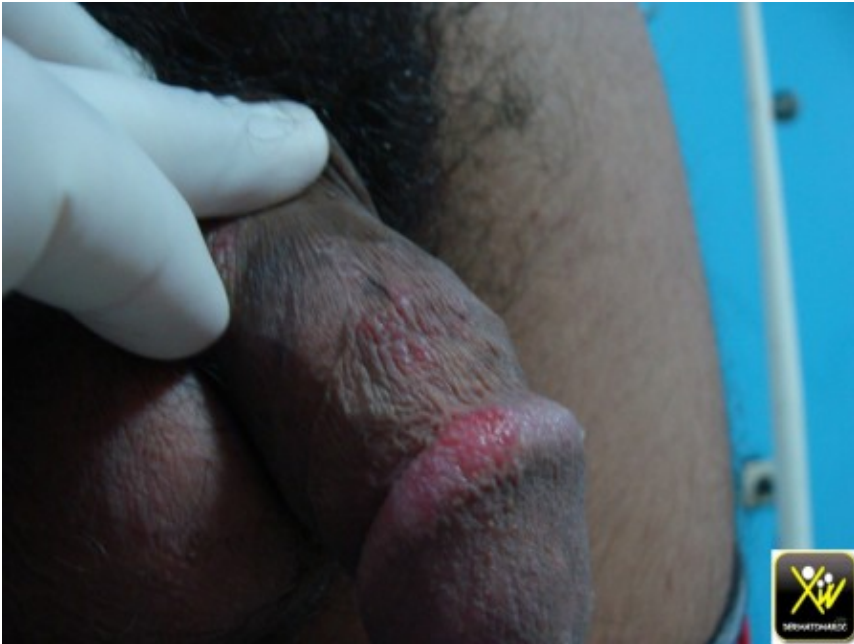Conduite pratique (solution)

Molluscum contagiosum

Cureter et rechercher d'autres IST.

Vésicules en bouquet.

Quel diagnostic évoquer en premier en présence de cette image?



Vésicules en bouquet.

Que faire et comment traiter?

Conduite pratique (solution)

Conduite pratique (solution)

Herpes génital

Traiter par un antiviral adapté.

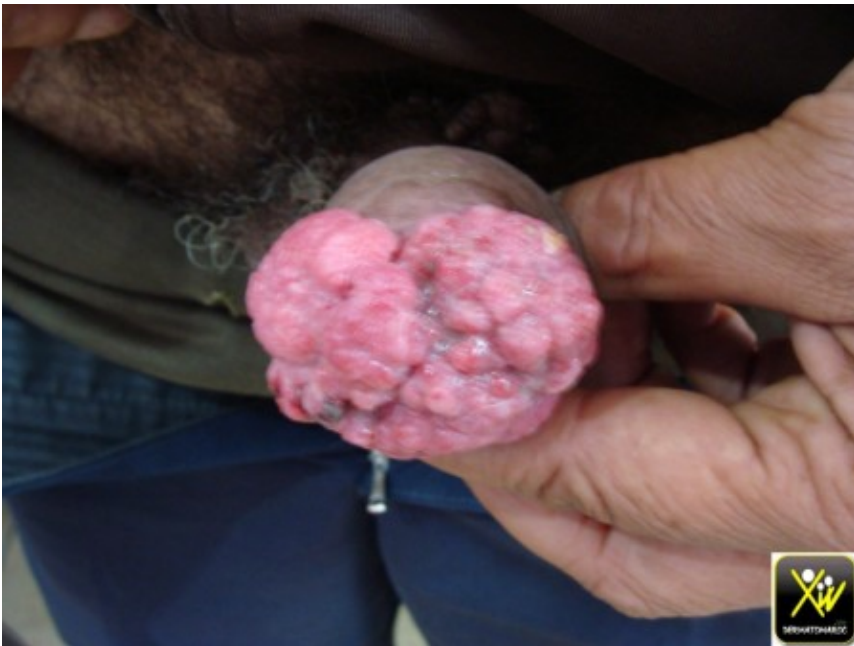rechercher une autre IST.

traiter le partenaire conseiller et informer.

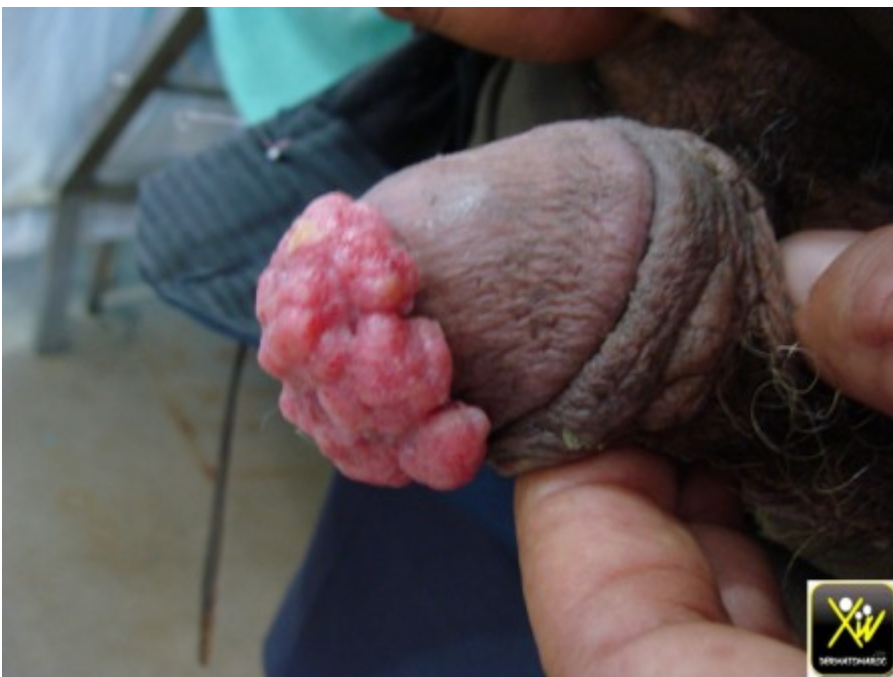Tumeur bourgeonnante de la

verge.

Ce patient consulte pour une Tumeur bourgeonnante de la verge.



Tumeur bourgeonnante de la verge.



Que faire?

Conduite pratique (solution)

Conduite pratique (solution)

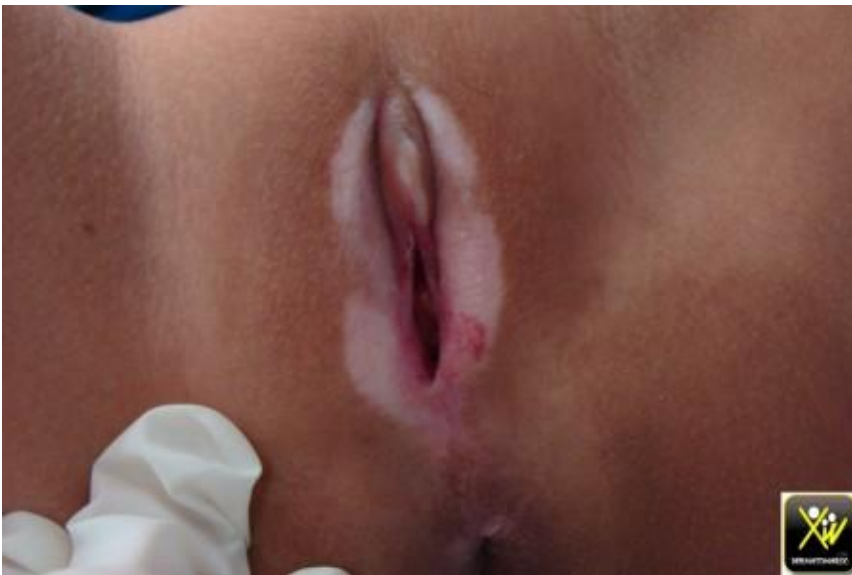Adresser a l'Urologue.

Reconnaître ses limites est un art qu'on acquiert avec le temps.

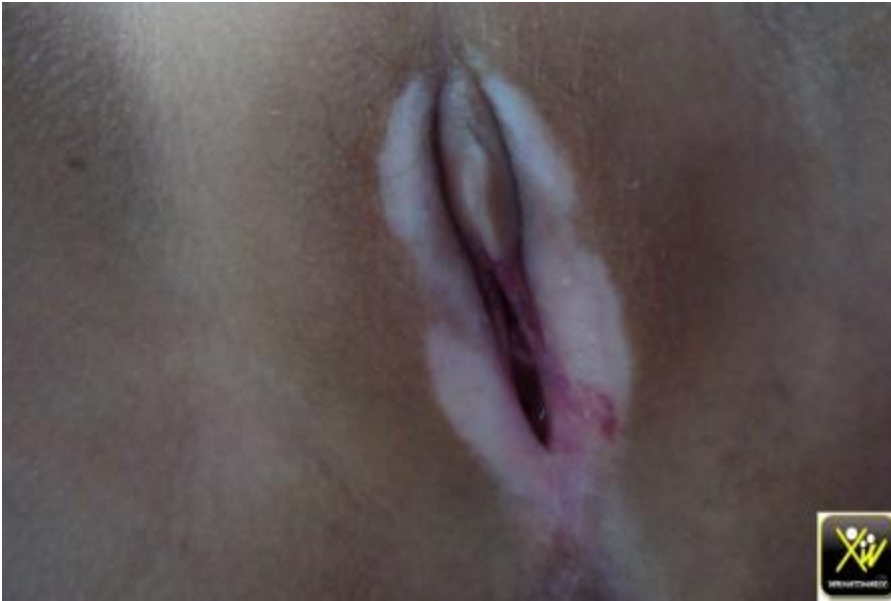Le risque d'un ESC est fort présent.

Fillette avec Prurit vulvaire.

Cette fillette se plaint d'un Prurit vulvaire insupportable.



Fillette avec Prurit vulvaire.



L'examen retrouve une dépigmentation avec des stries hémorragiques.

A quoi vous pensez et comment traiter?

Conduite pratique (solution)

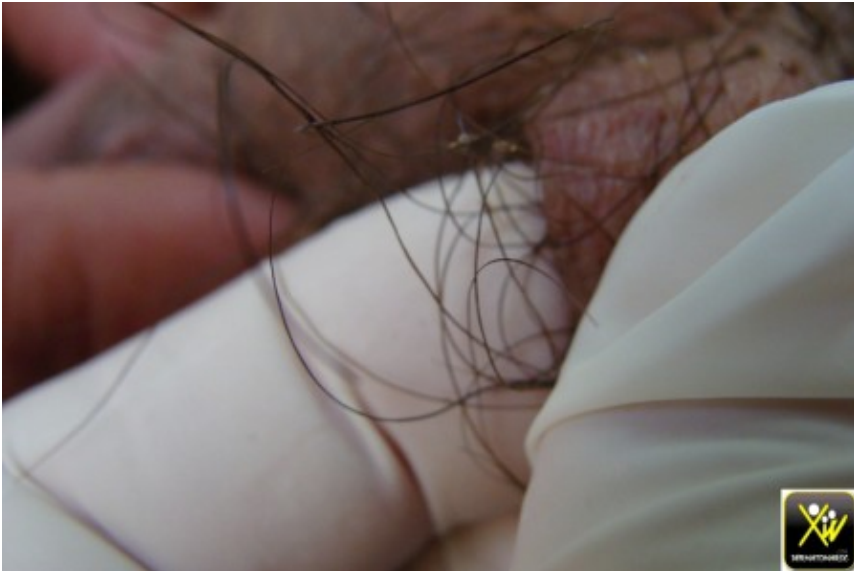Conduite pratique (solution)

Lichen sclero atrophique.

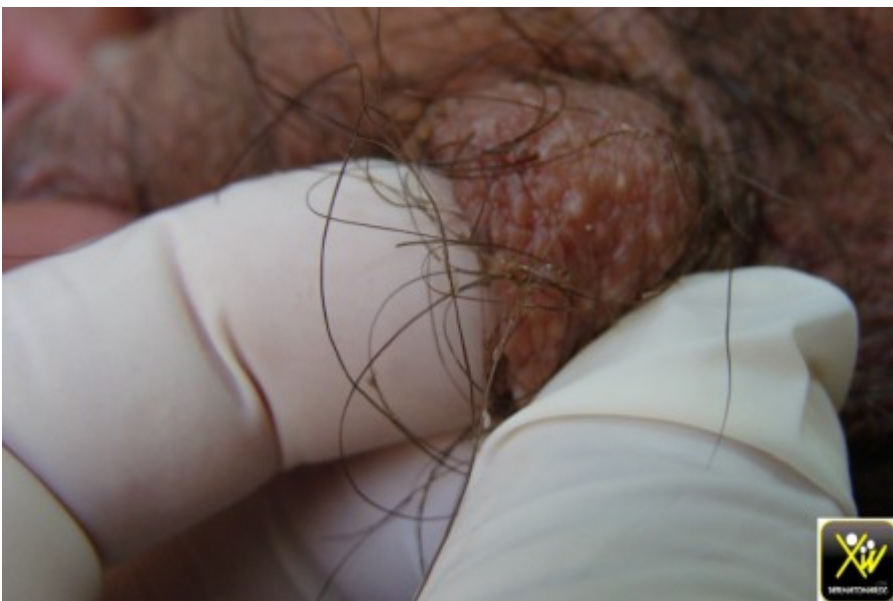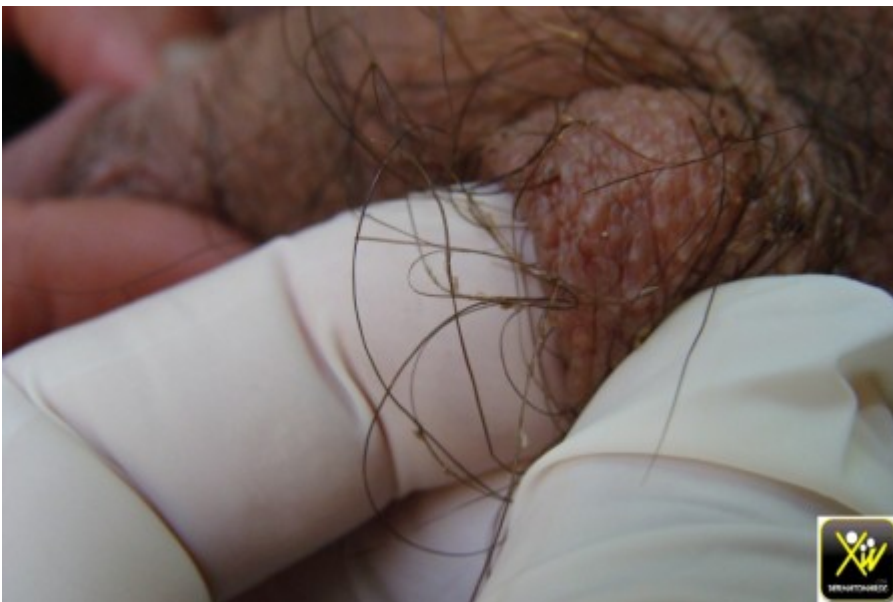Appliquer des dermocorticoides puissants.

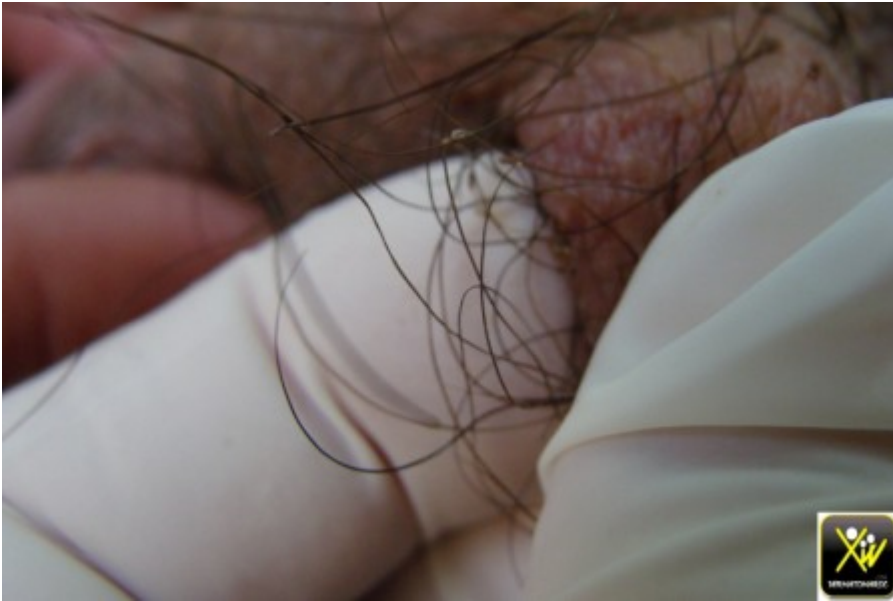Prurit Pubien isolé.

Ce patient consulte pour un prurit pubien féroce, sans aucune lésion cutanée associée.



Prurit Pubien isolé.





Que faire, a quoi vous pensez et comment traiter?

Conduite pratique (solution)

Conduite pratique (solution)

Pédiculose ou Phtiriase

Prenez votre loupe ou dermatoscope a protéger par cellophane.

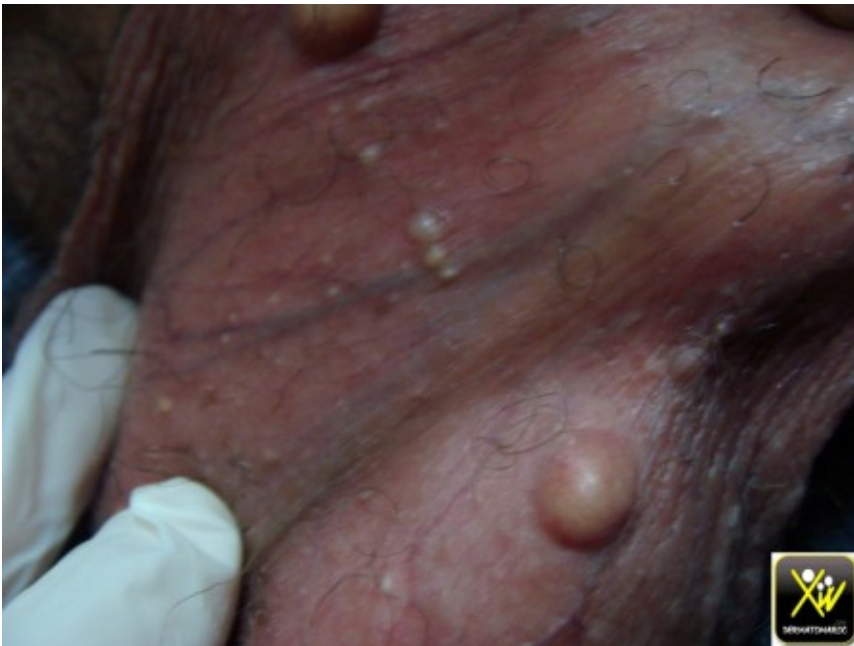Traiter par un pediculicide topique en plus du rasage et d'une hygiène appropriée.

Ne pas oublier le partenaire.

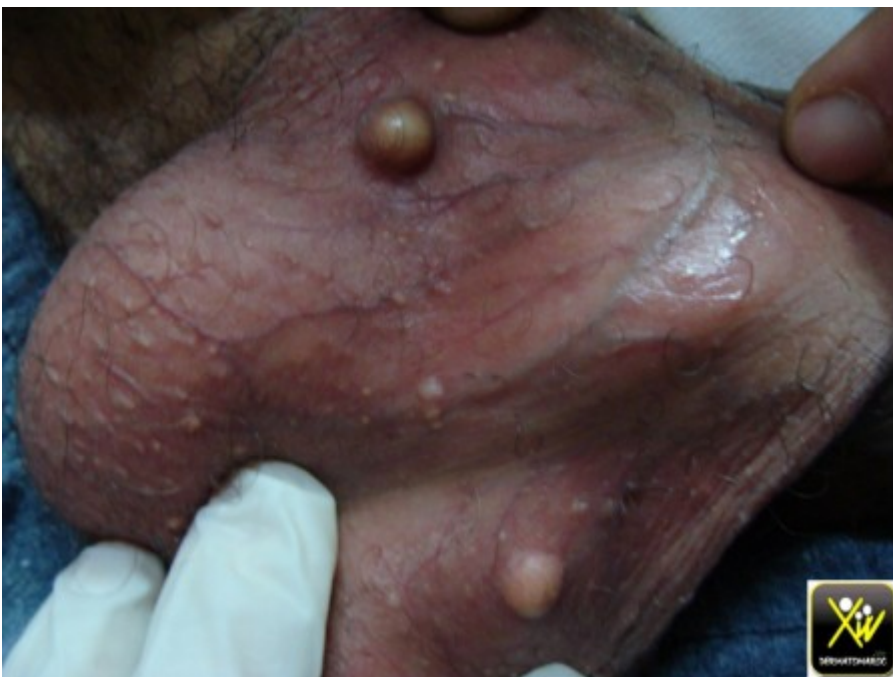Rechercher une IST associee.

Nodules pierreux au scrotum.

Ce patient consulte pour des Nodules pierreux au scrotum.



Nodules pierreux au scrotum.



Quel est votre diagnostic et votre conduite thérapeutique?

Conduite pratique (solution)

Conduite pratique (solution)

Calcinose scrotale

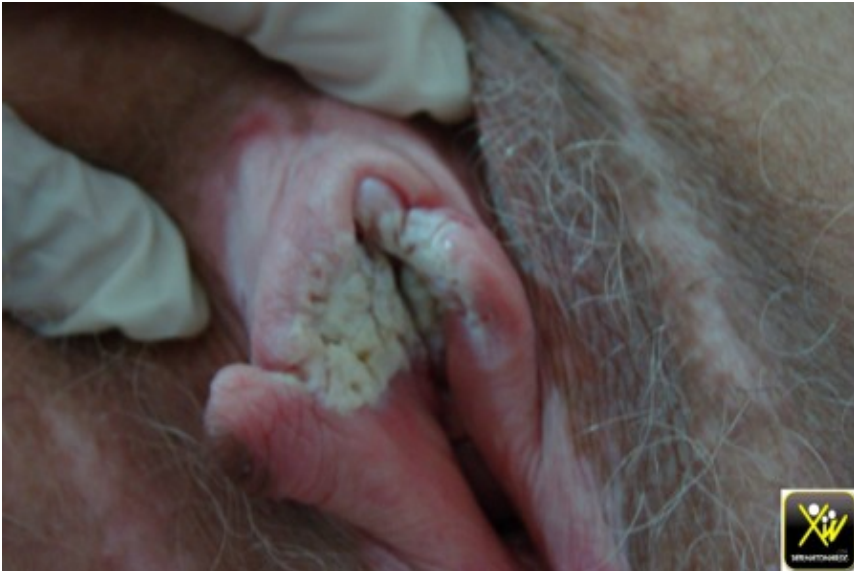Pathologie bénigne, assez fréquente, rarement rencontrée chez la femme, dont le traitement est basé sur incision et curetage sous anesthésie locale en plusieurs séances.

Prurit vulvaire et ulcération.

La responsabilité du médecin est toujours engagée quand il délivre une ordonnance , c'est pourquoi ne jamais céder a la pression du patient ou de sa famille, exiger votre conduite et refuser de délivrer une ordonnance si l'on refuse de se faire examiner.

Cette patiente a beau consulté pour un Prurit vulvaire, mais l'examen clinique n'a jamais été fait et on se contentait de prescrire un antimycosique devant la réticence de la femme.

Le jour où l'examen a été fait, c'était trop tard, un carcinome sur Lichen Sclero Atrophique a dévoré ce que vous voyez.



Prurit vulvaire et ulcération.

