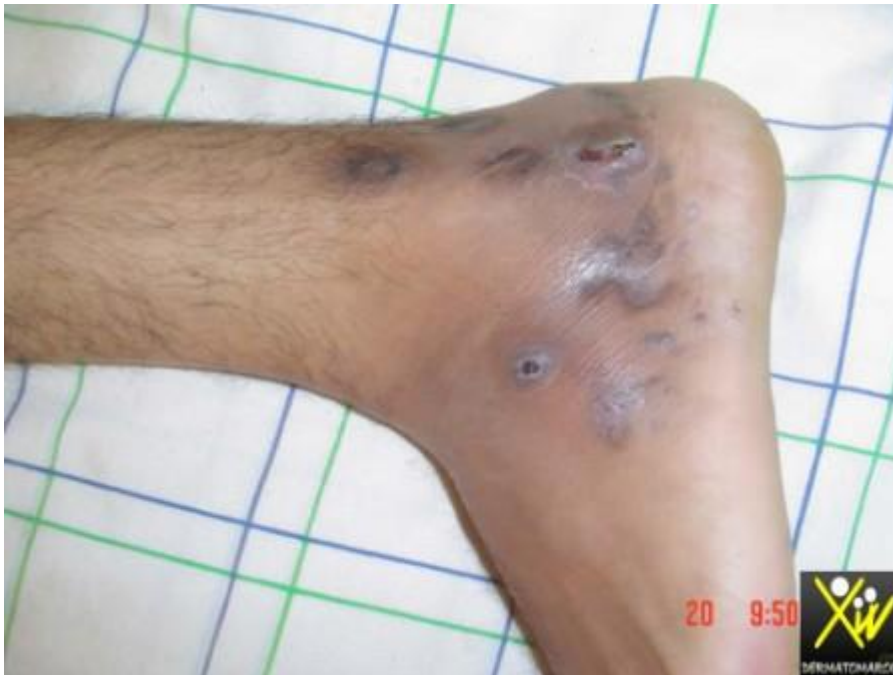

Pied de Madura

Pied de Madura



Le mycétome est une mycose profonde due à des agents fongiques ou actinomycosiques.

Endémique dans les pays tropicaux, mais rare sous nos climats. Elles touchent les tissus mous, le squelette avec parfois des atteintes viscérales mortelles. L'atteinte du pied est de loin la plus fréquente, appelée le pied de MADURA

Fibroblastome

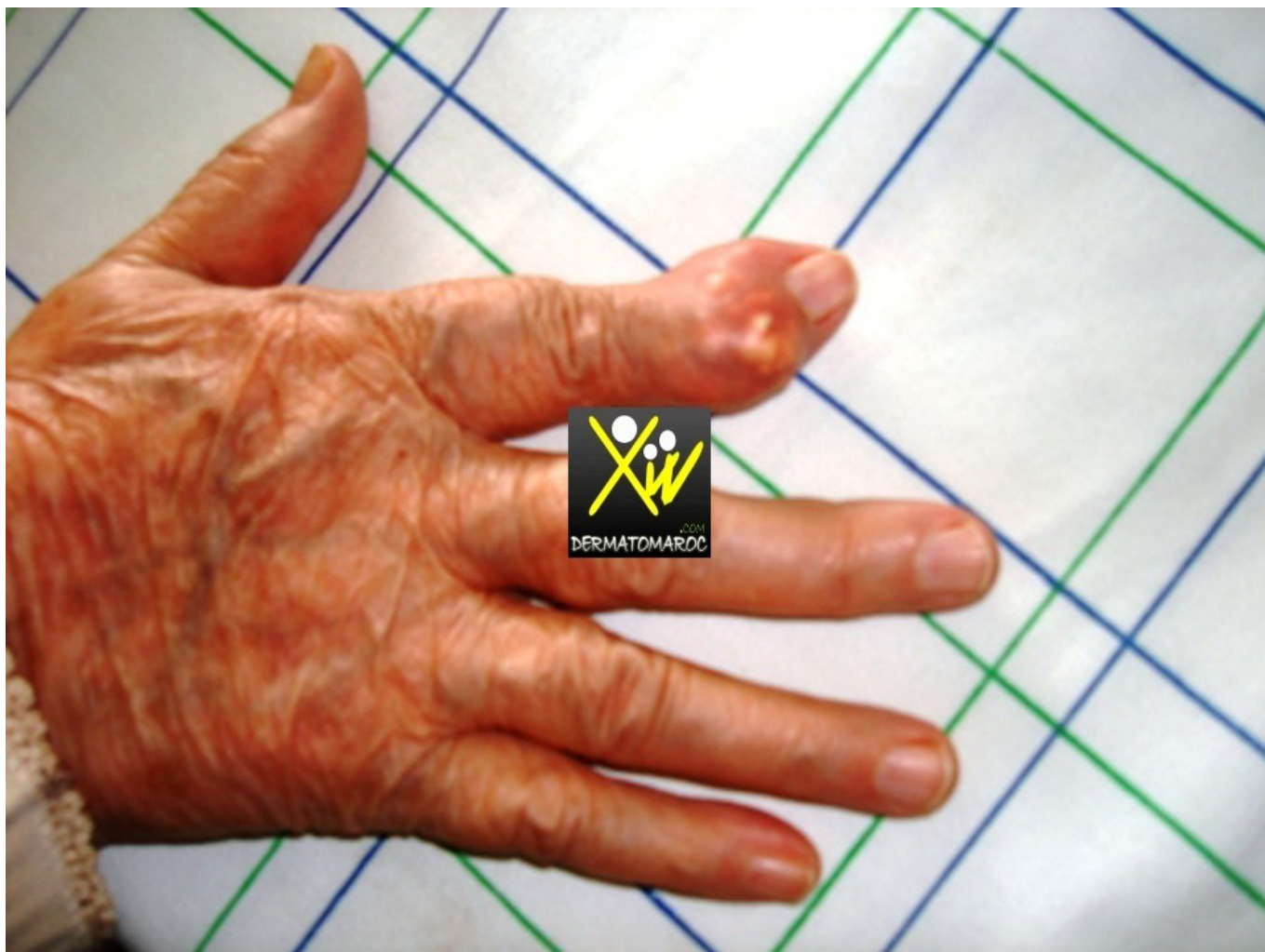
Fibroblastome



Tumeur bénigne composée de myofibroblastes contenant des corps d'inclusion périnucléaires cytoplasmiques découverte à la naissance ou avant un an sous forme de nodule asymptomatique, ferme, de couleur rose ou chair, sur un ou plusieurs doigts ou orteils. Une régression spontanée peut se produire. Ces nodules récidivent souvent après excision chirurgicale.

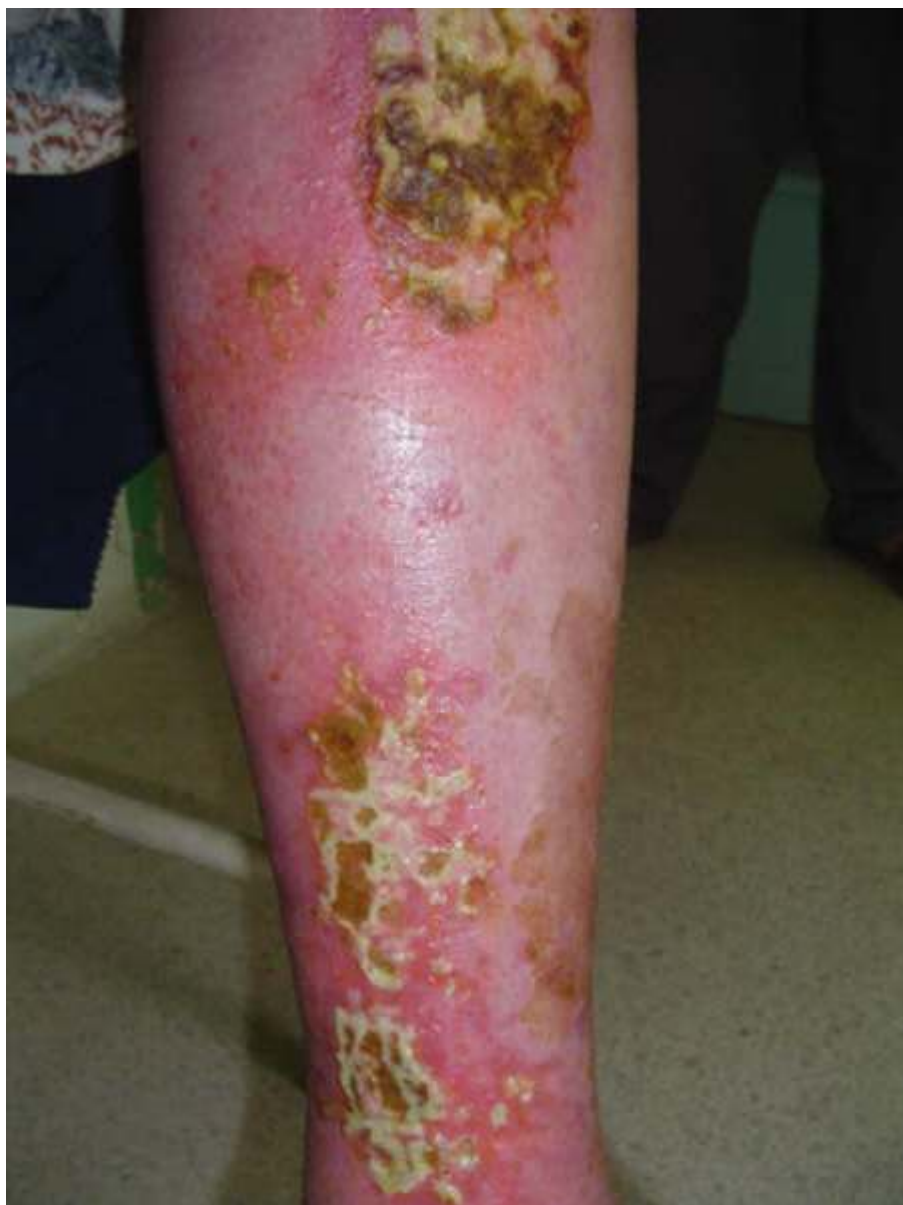Tophy

Tophy



Nécroses cutanées par antivitamines K

Nécroses cutanées par antivitamines K

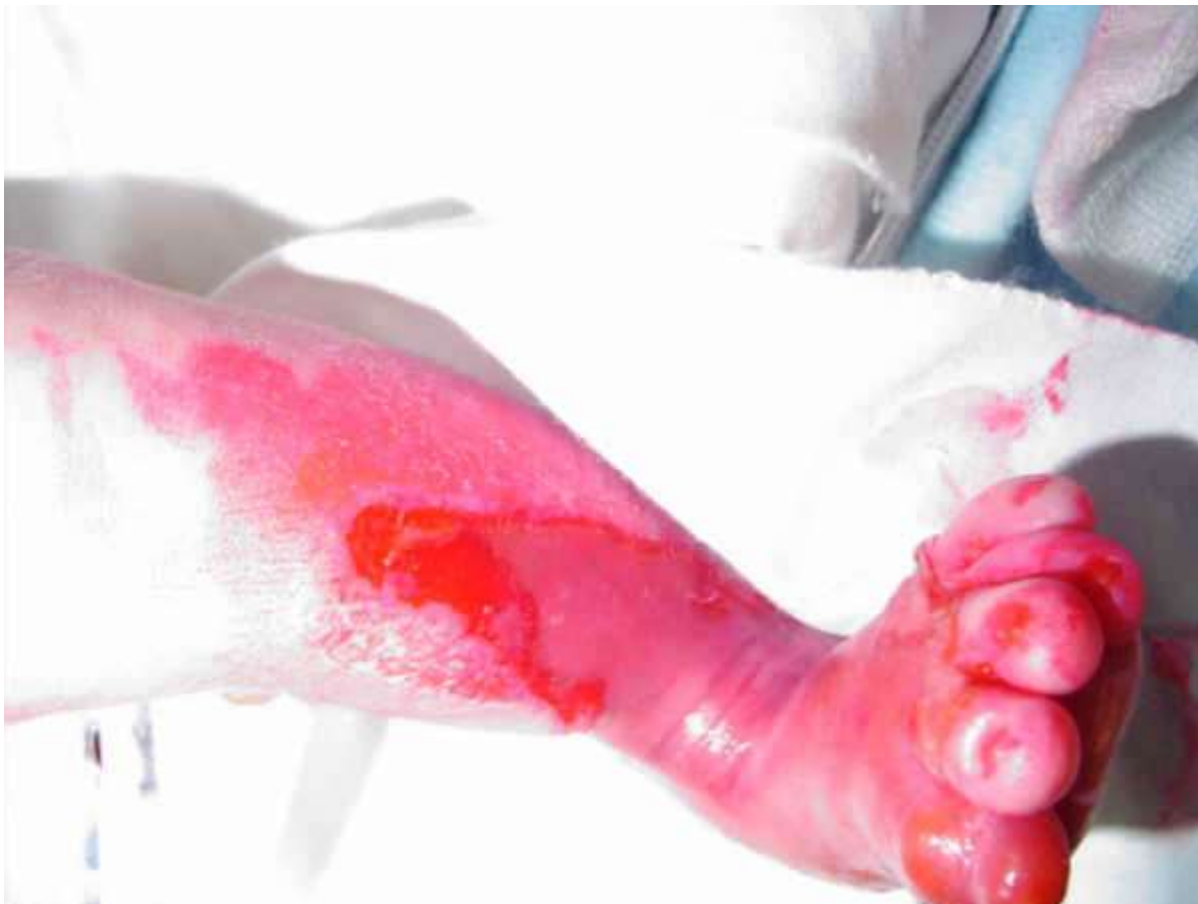

Nécroses cutanées par antivitamines K

Les nécroses cutanées constituent un effet indésirable rare des traitements par antivitamines K. Plus de 300 cas ont été rapportés dans la littérature et il a été estimé que cette complication surviendrait chez 0,01 % à 0,1 % des patients traités. Ces nécroses surviennent en général entre le 1er et le 10e jour de traitement, et leur évolution, qui peut aller jusqu'à la mise en jeu du pronostic vital, est étroitement liée à la rapidité du diagnostic et de la prise en charge thérapeutique. Le déficit héréditaire en protéine C et la reprise rapide du traitement après une interruption brutale constituent des facteurs de risque majeurs de ces complications

Aplasia Cutis Congenita

Aplasia Cutis Congenita

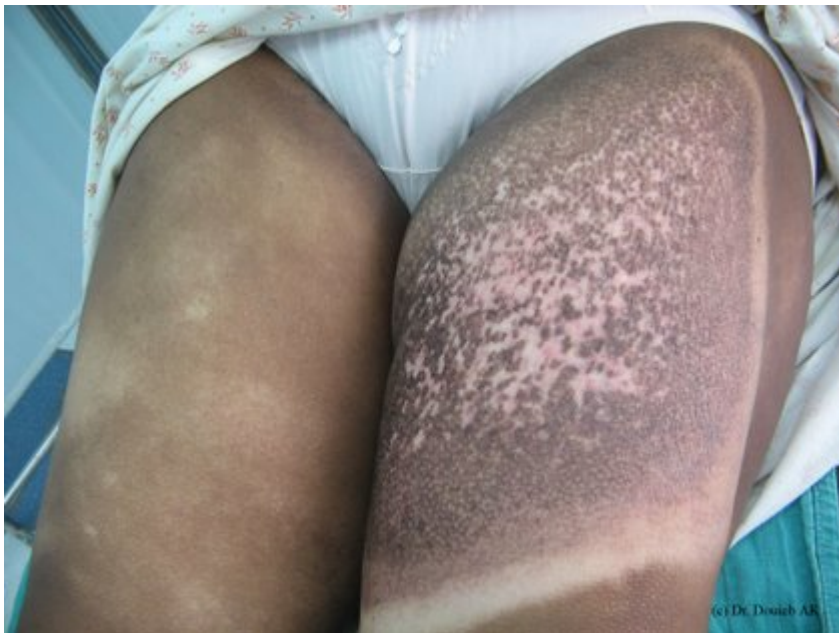

C'est un groupe hétérogène de pathologies dans lesquelles existe une absence localisée de peau à la naissance, d'origine exogène (adhérence amniotique, traumatisme intra-utérin ou anomalies vasculaires) ou rarement familiale. Siége fréquemment au cuir chevelu. La zone touchée est généralement recouverte d'une membrane transparente mince. Des anomalies sous-jacentes rares doivent être dépistées : méningocèles ou le dysraphisme rachidien sont associées à ces pathologies. Le

traitement chirurgical donne de bons résultats cosmétiques, mais les lésions plus profondes imposent une évaluation scannographique des os sous-jacents.

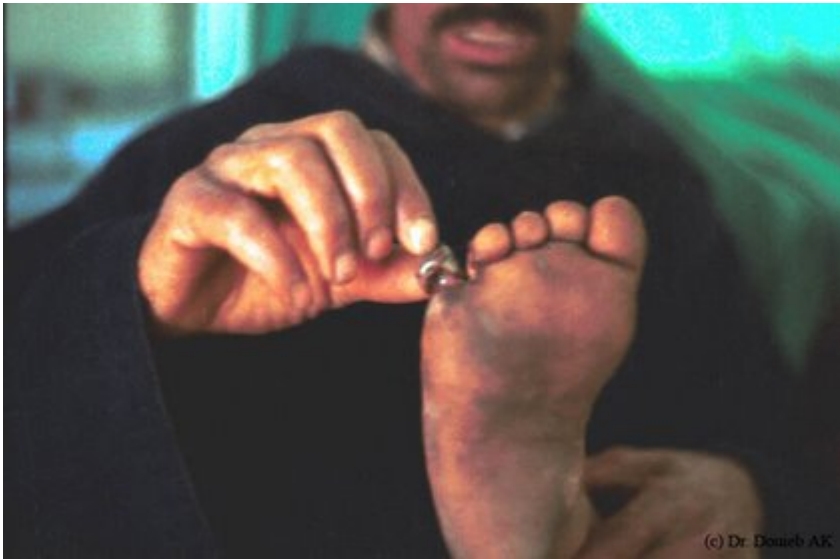Parapsoriasis poikylodermique

Parapsoriasis poikylodermique

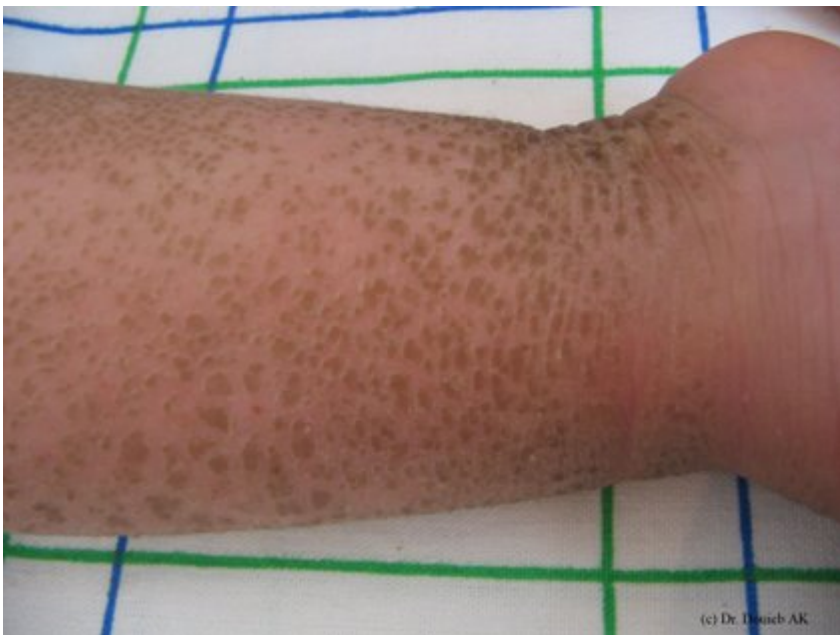

Kératodermie ainhumoïde

Kératodermie ainhumoïde



Ichtyose lamellaire

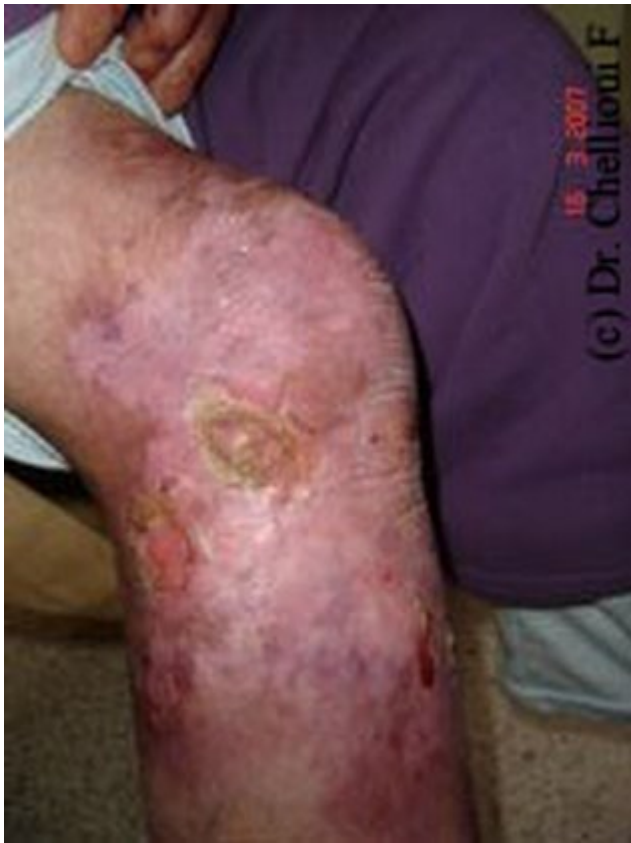

Ichtyose lamellaire

Epidermolyse héréditaire

bulleuse

Epidermolyse bulleuse héréditaire



Epidermolyse héréditaire

bulleuse

Epidermolyse bulleuse héréditaire

