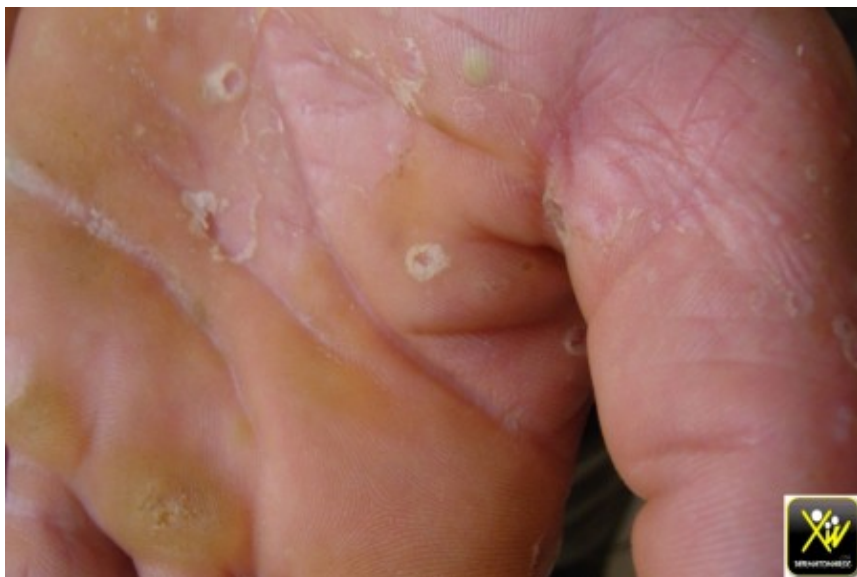

# Pustulose aigue palmaire.

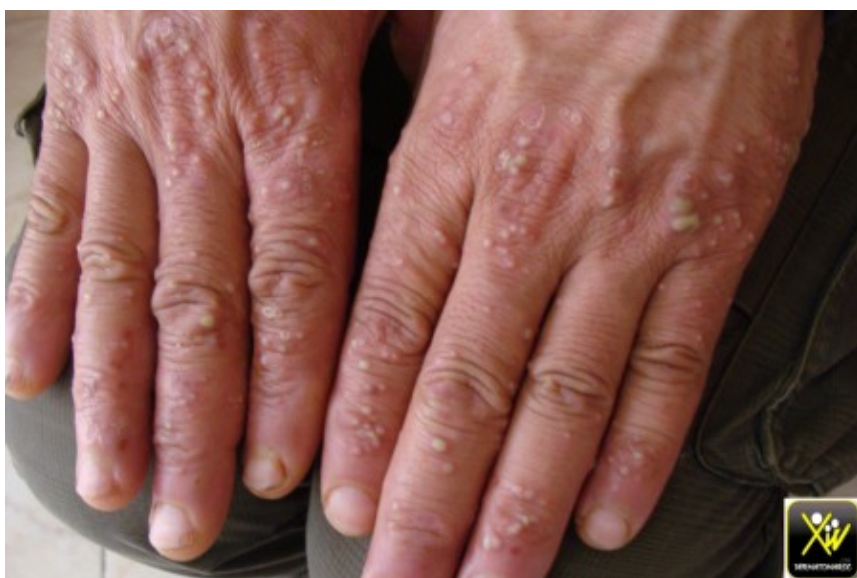Cet homme non fumeur consulte pour une Pustulose aigue palmaire.

A quoi vous pensez?

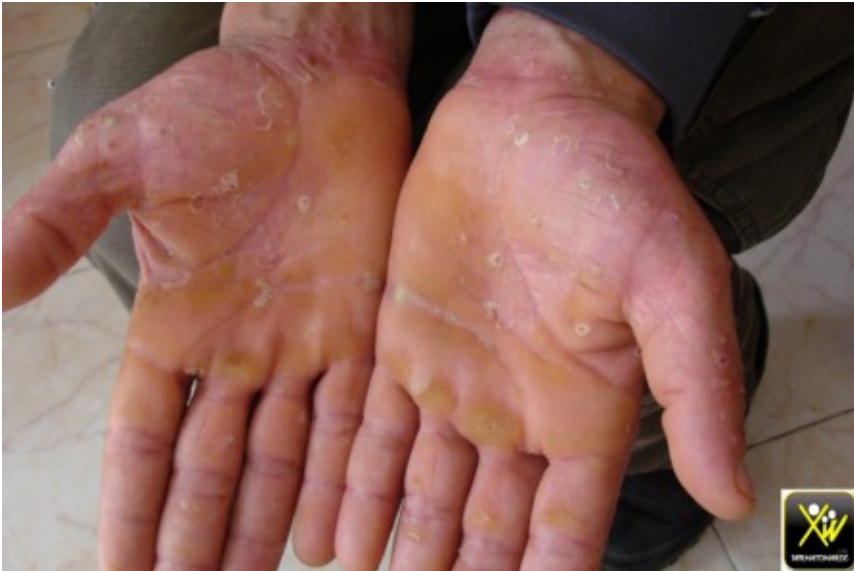Comment traiter?



Pustulose aigue palmaire.



Pustulose aigue palmaire.



Pustulose aigue palmaire.

**conduite pratique (solution)**

**conduite pratique (solution)**

Dyshidrose

Percer et évacuer les pustules

Appliquer un dermocorticoïde et un émollient

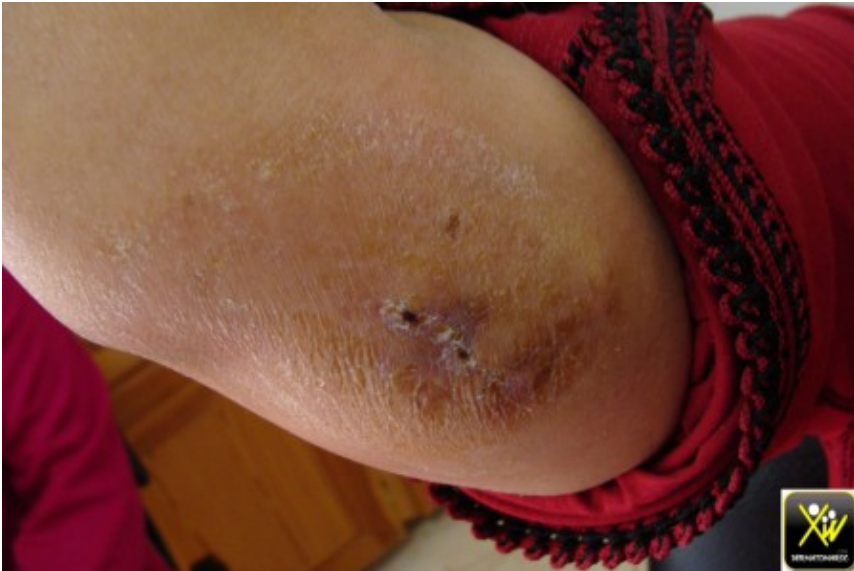Une corticothérapie per os accélère la guérison mais n'évite pas les récurrences.

Rechercher une cause; intertrigo, tabac...

---

## **Tumeur du coude.**

Cette fille consulte pour une tumeur du coude.



Tumeur du coude.

A quoi vous pensez? quel bilan demander?

**Conduite pratique (solution)**

**Conduite pratique (solution)**

Gomme tuberculeuse.

Biopsie anapath.

---

## **Pigmentation acquise des ongles.**

Ce jeune homme consulte pour une Pigmentation acquise des ongles.



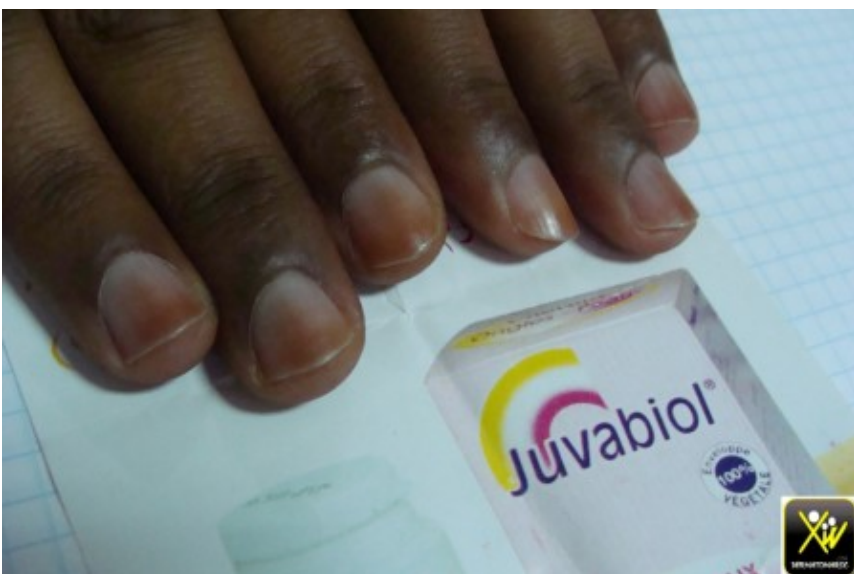Pigmentation acquise des ongles.

Qu'est ce qu'il faut rechercher?

**Conduite pratique (solution)**

**Conduite pratique (solution)**

Rechercher une prise médicamenteuse.

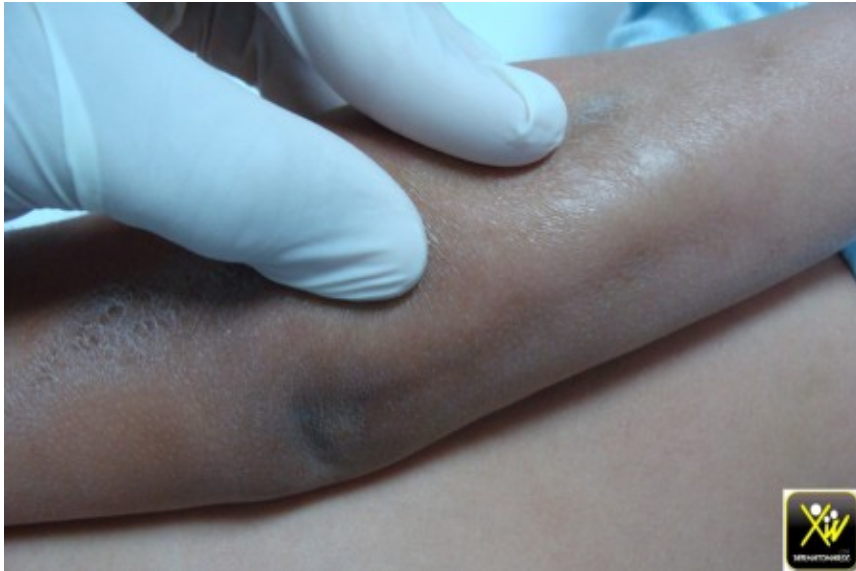

Pigmentation acquise des ongles.

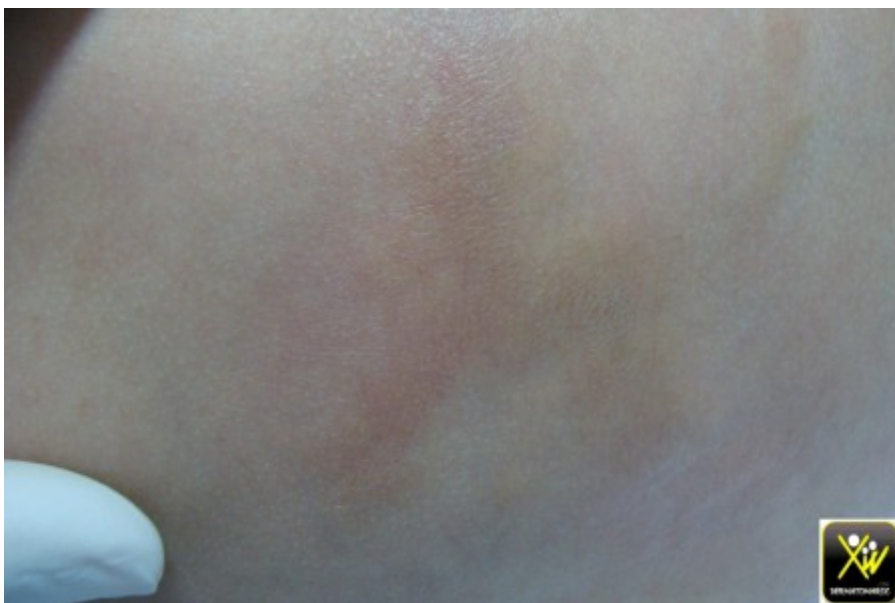Dans ce cas c'était un complément alimentaire.

---

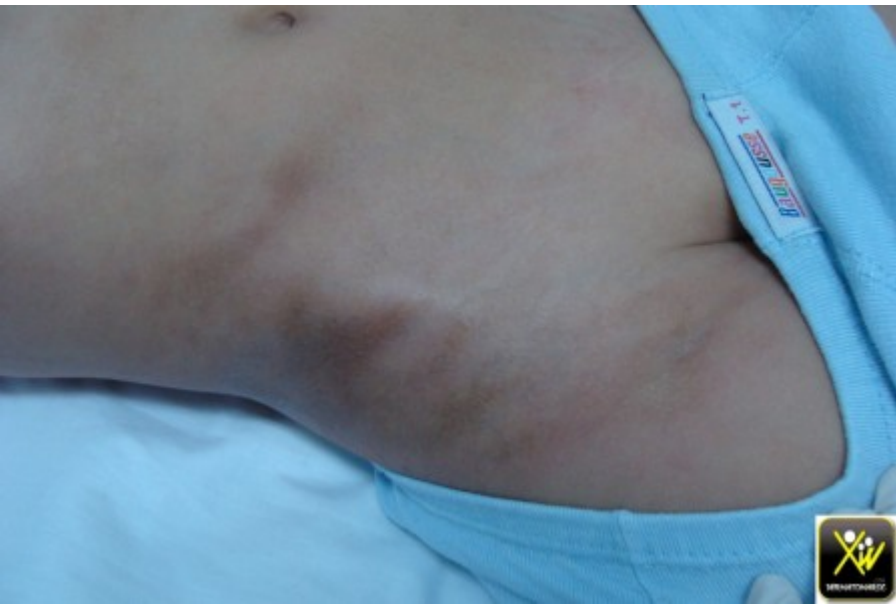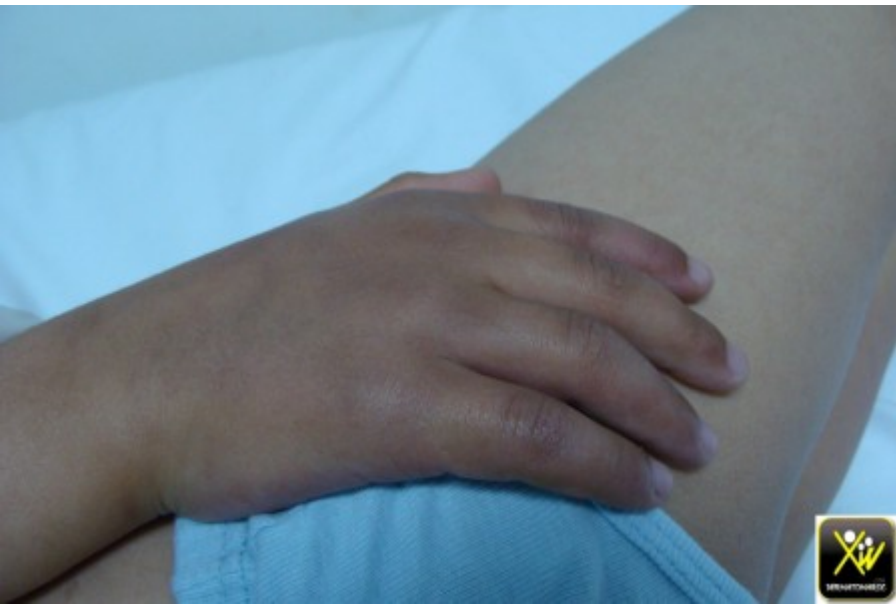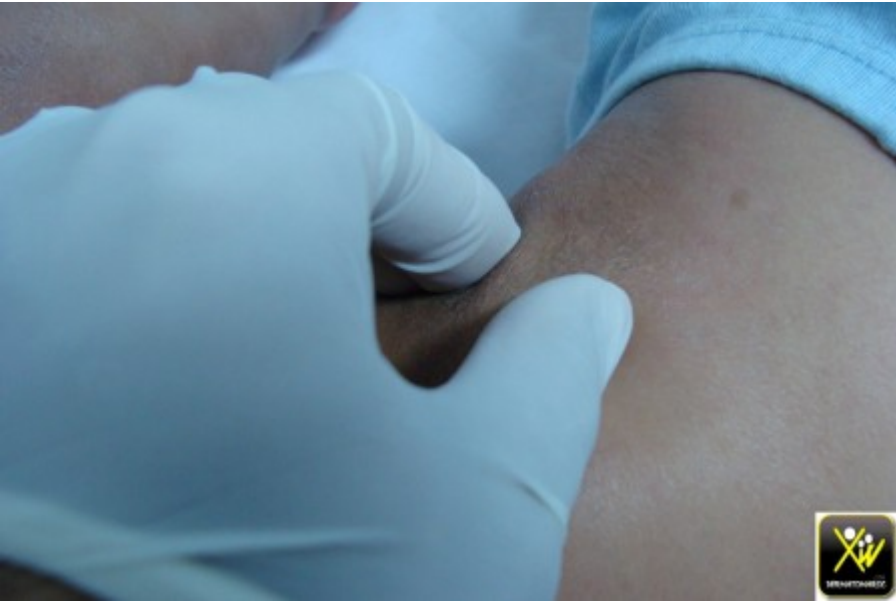# Sclérodermie de l'enfant.

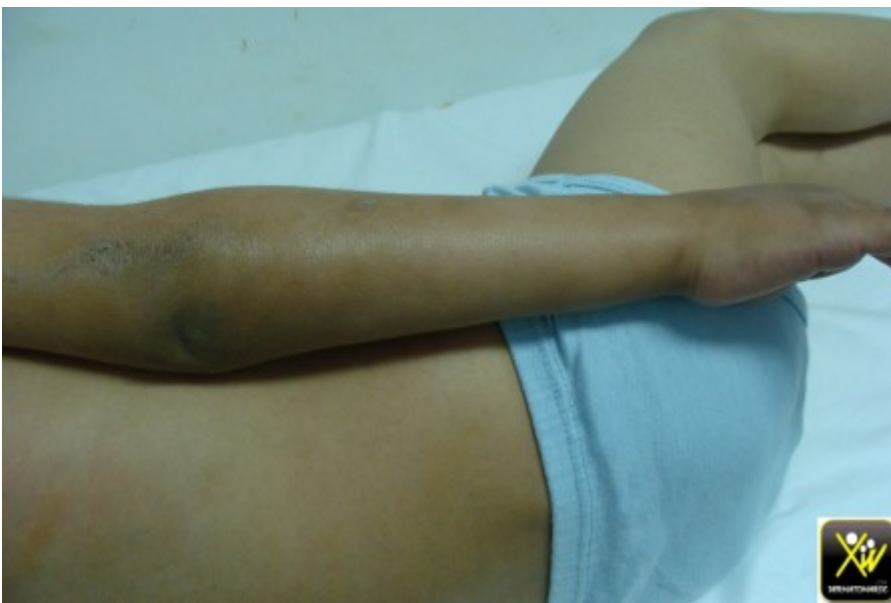
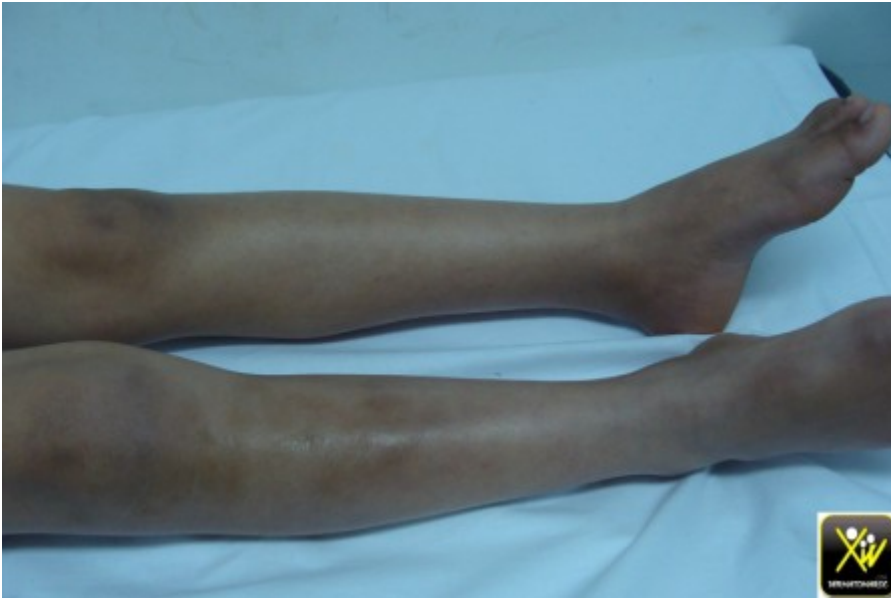
Sclerodermie enfant





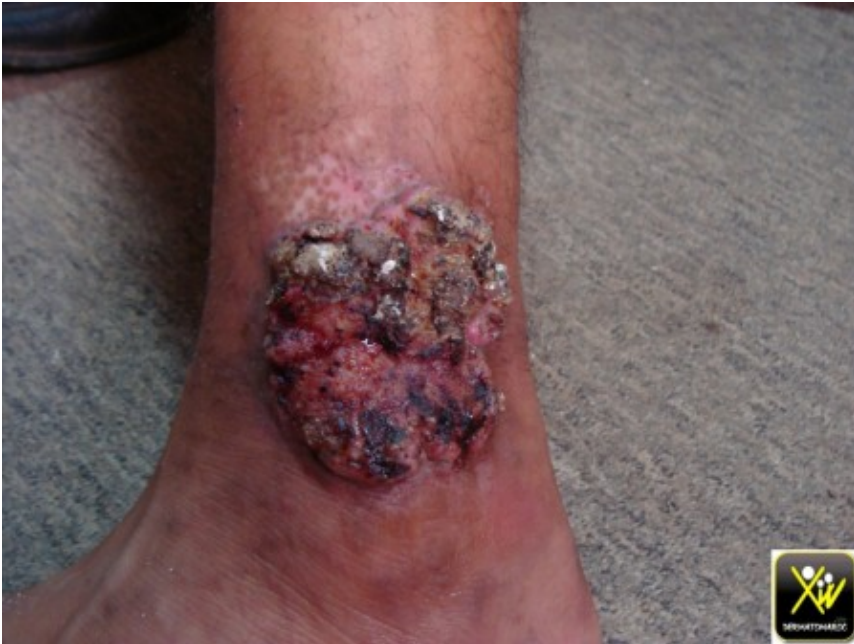



---

## **Ulcération d'une ancienne cicatrice.**

A quoi pensez vous quand un patient consulte pour l'Ulcération d'une ancienne cicatrice?



Ulcération d'une ancienne cicatrice.

**Conduite pratique (solution)**

**Conduite pratique (solution)**

Carcinome epidermoïde  
confirmation histologique

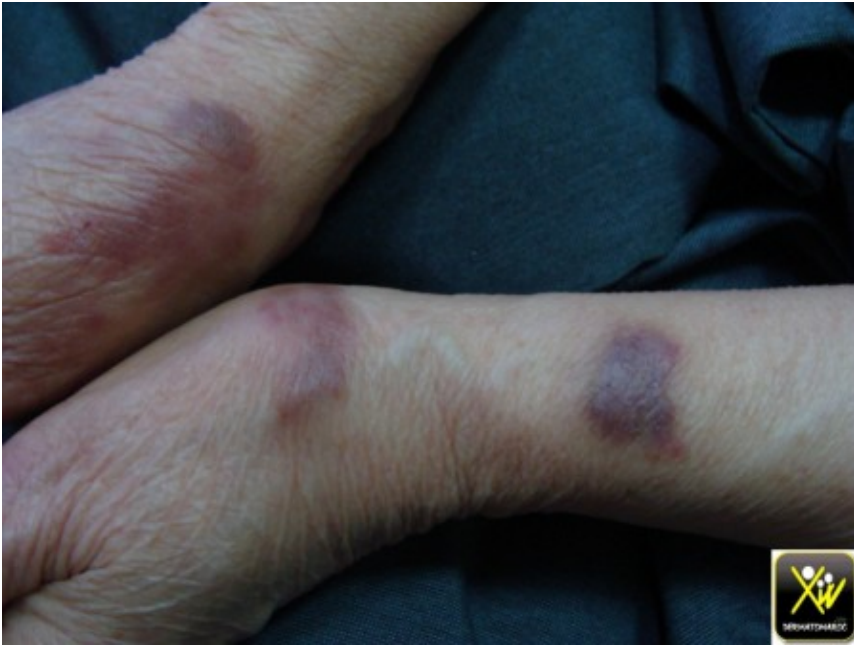---

## **Tumeurs et plaques violacées.**

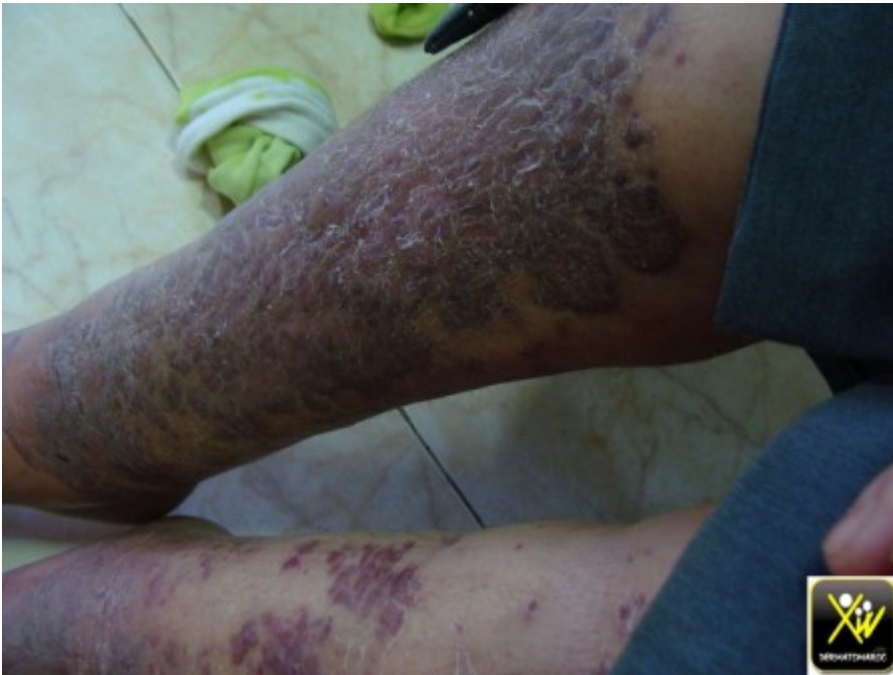Ce patient consulte pour des Tumeurs et plaques violacées localisées aux membres.

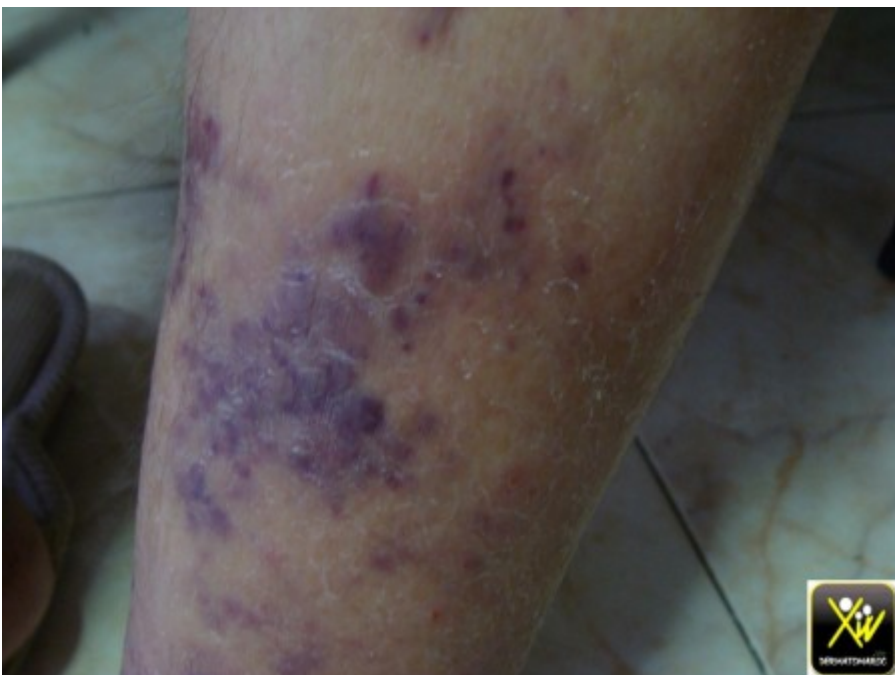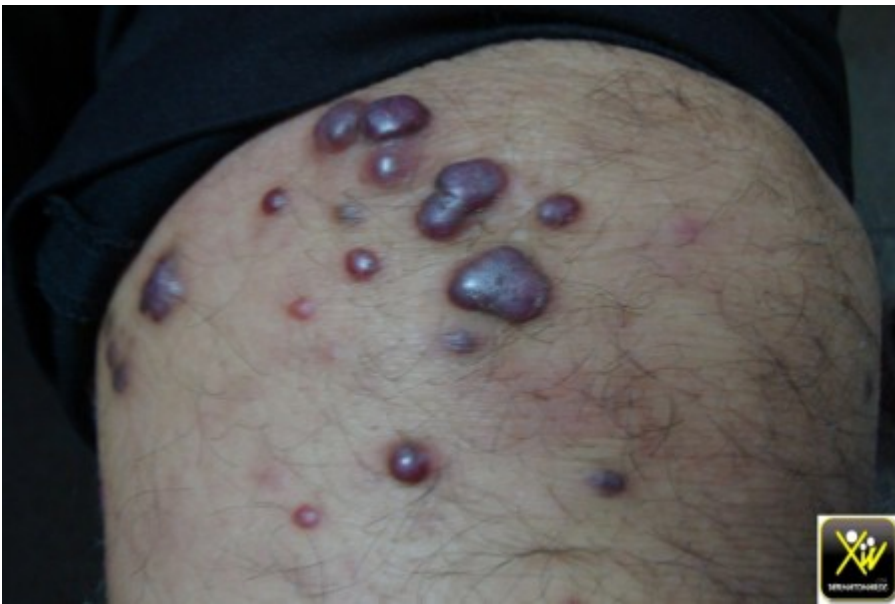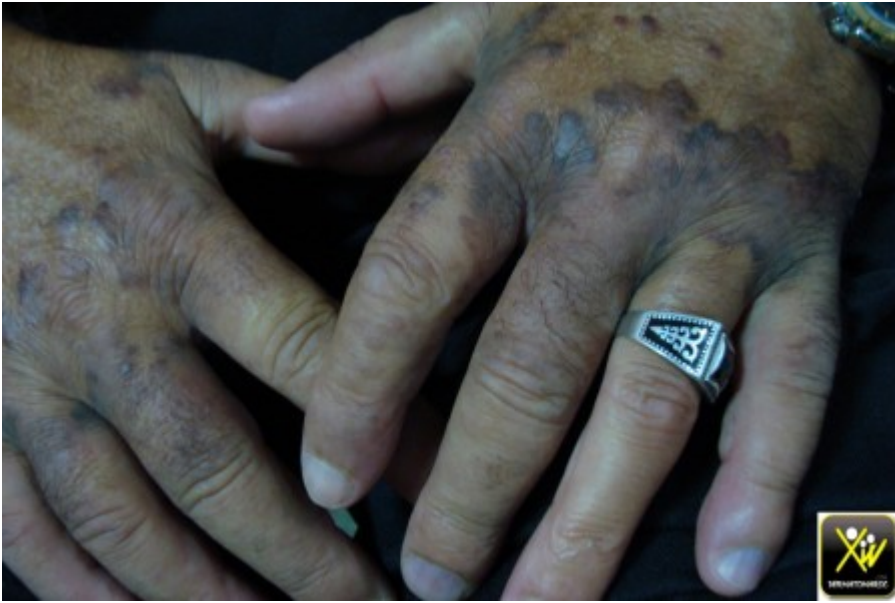Quel est votre diagnostic?

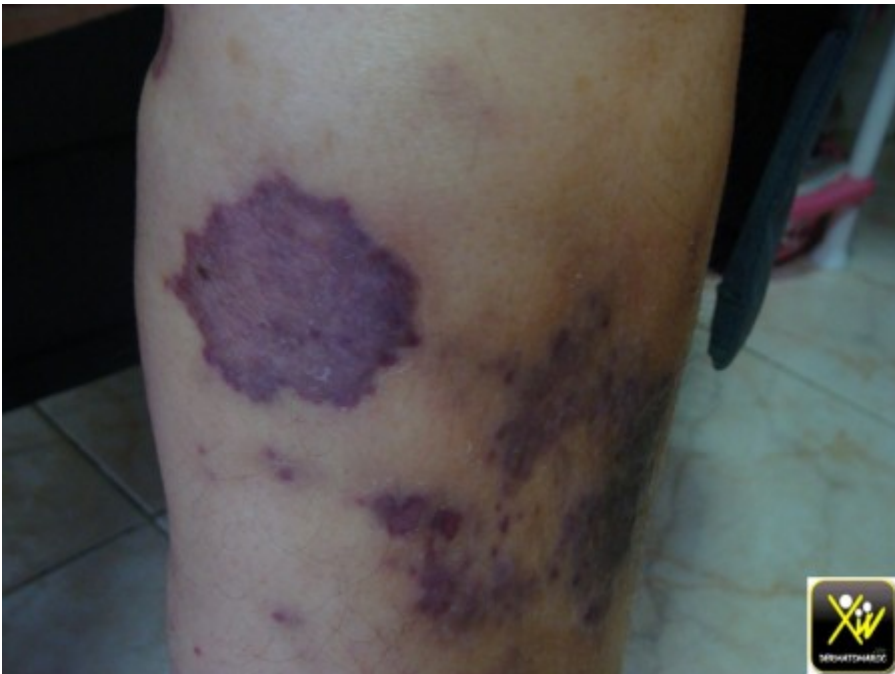
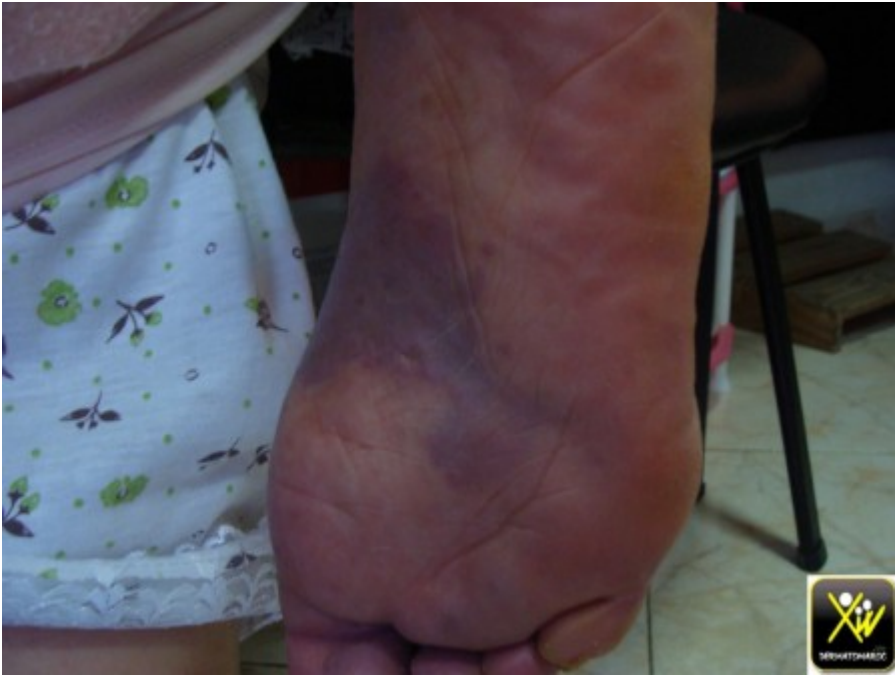


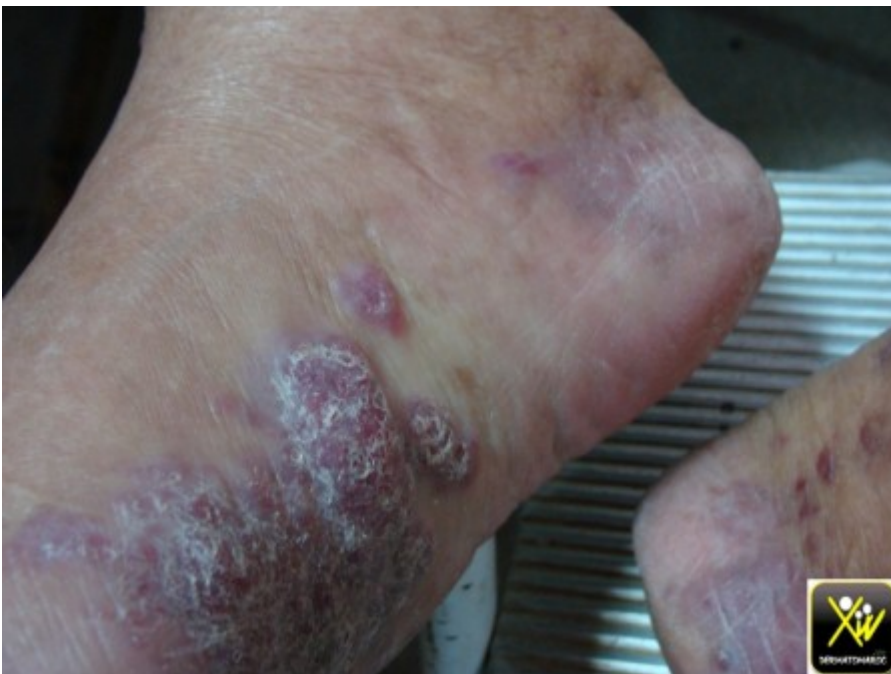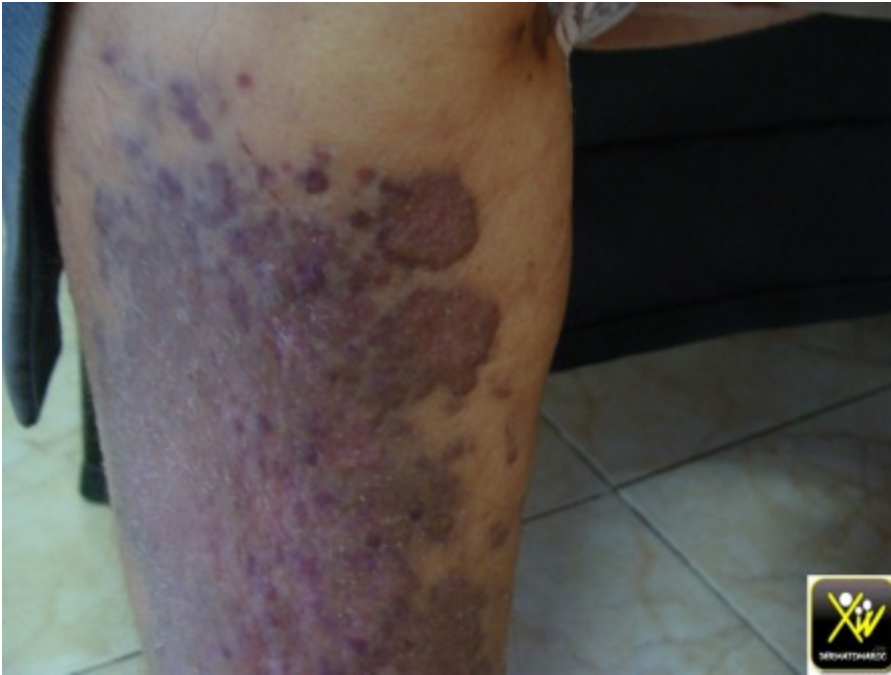Tumeurs et plaques violacées.











**Conduite pratique (solution)**

**Conduite pratique (solution)**

Sarkome de Kaposi ou Maladie de Kaposi classique

La confirmation est histologique

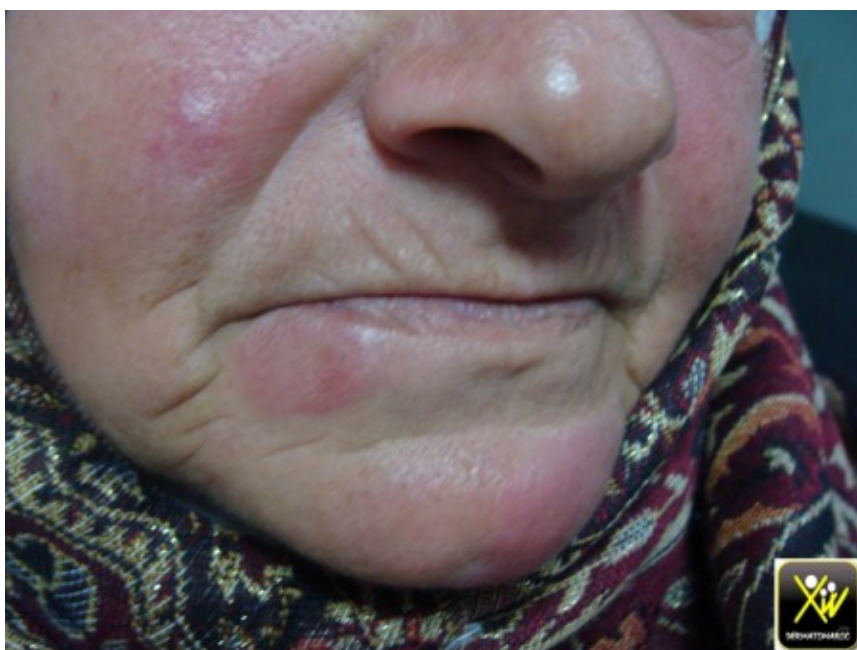le bilan d'extension cardio pulmonaire est demandé

Le traitement est décidé par une équipe pluridisciplinaire.

---

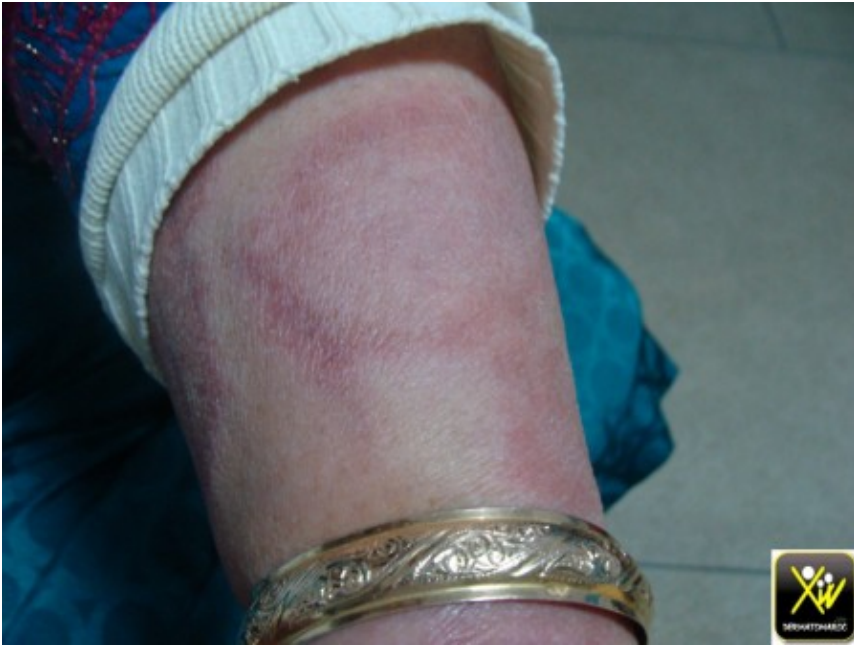# Érythème centrifuge avec anesthésie locale.

Cette femme consulte pour un Érythème centrifuge avec anesthésie locale

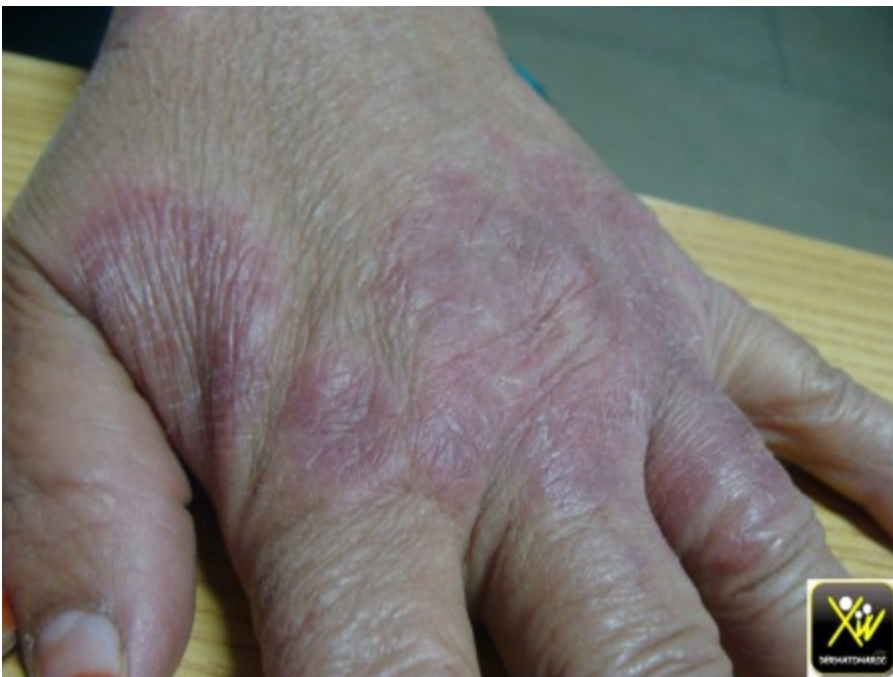

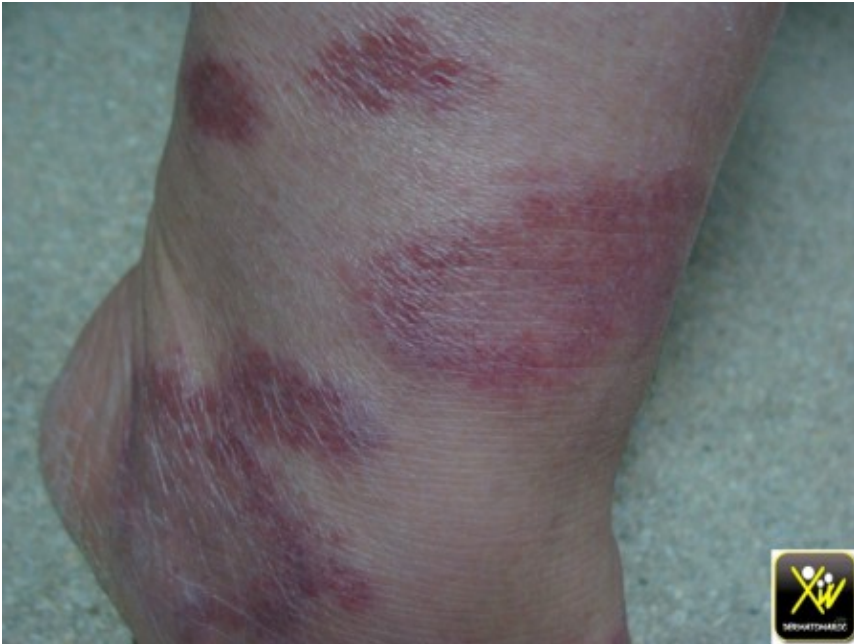Érythème centrifuge avec anesthésie locale





Érythème centrifuge avec anesthésie locale





Érythème centrifuge avec anesthésie locale

confirmée par le test de sensibilité.

Quel est le seul diagnostic à évoquer?

**Conduite pratique (solution)**

**Conduite pratique (solution)**

Lèpre

La classification nécessite un bilan

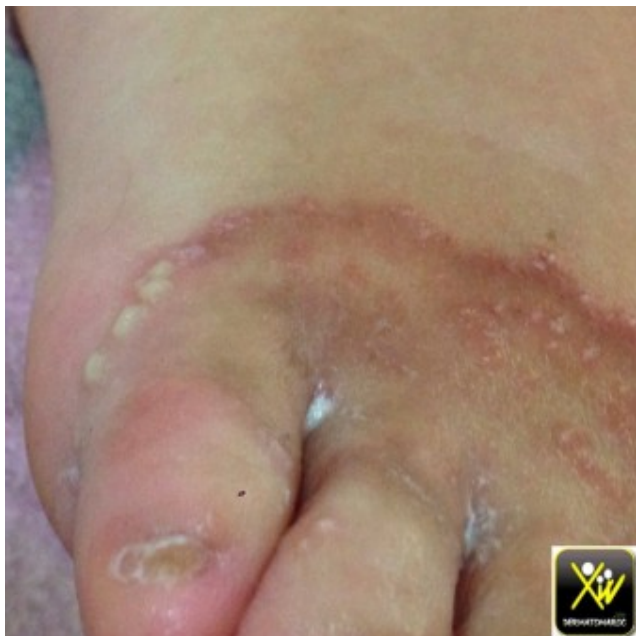Le traitement est par schéma national.

---

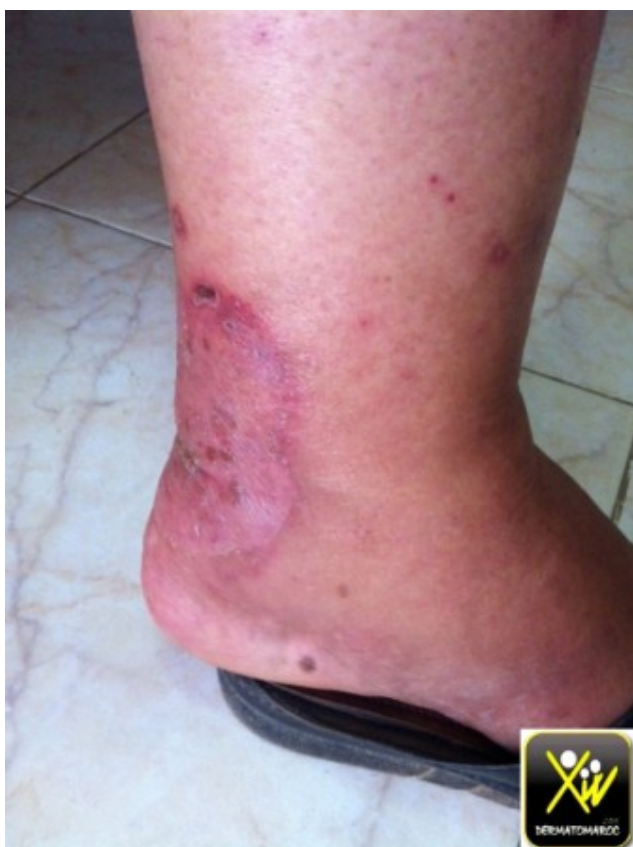**Érythème centrifuge bordé de**

# pustules.

Ces deux patients présentent un Érythème centrifuge bordé de pustules, il est

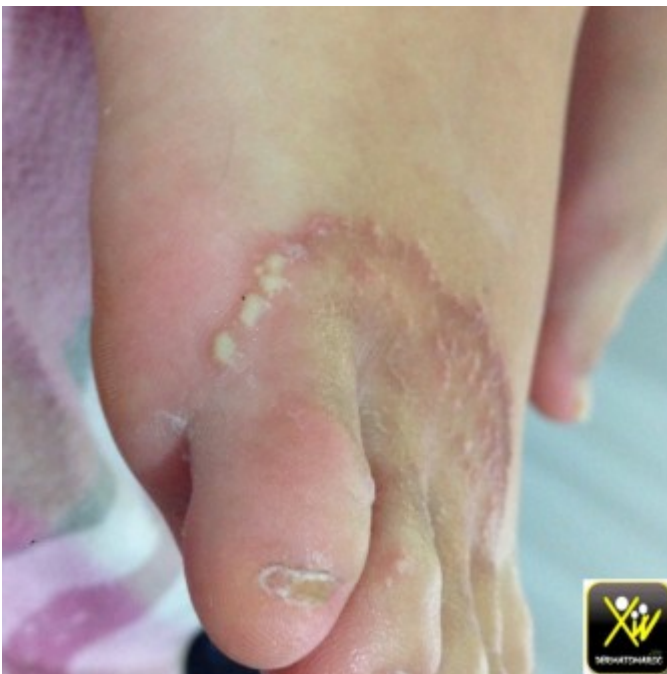
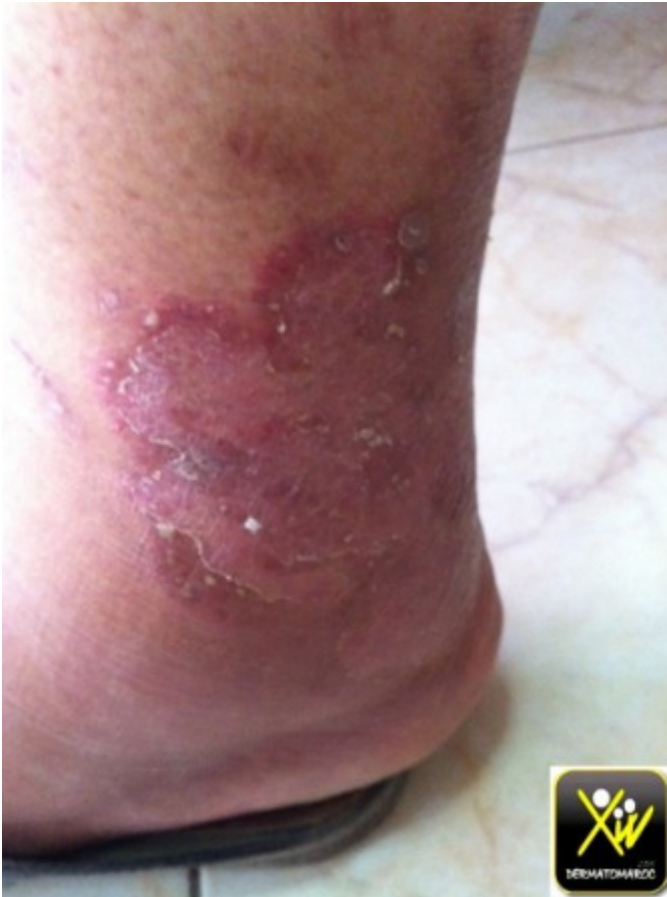
Érythème centrifuge bordé de pustules



Érythème centrifuge bordé de

pustules



prurigineux et aggravé par les dermocorticoides.

Quel est le seul diagnostic à évoquer? et quelle conduite adoptée?

## Conduite pratique (solution)

## Conduite pratique (solution)

Dermatophytie

Laver régulièrement et bien se sécher entre les orteils

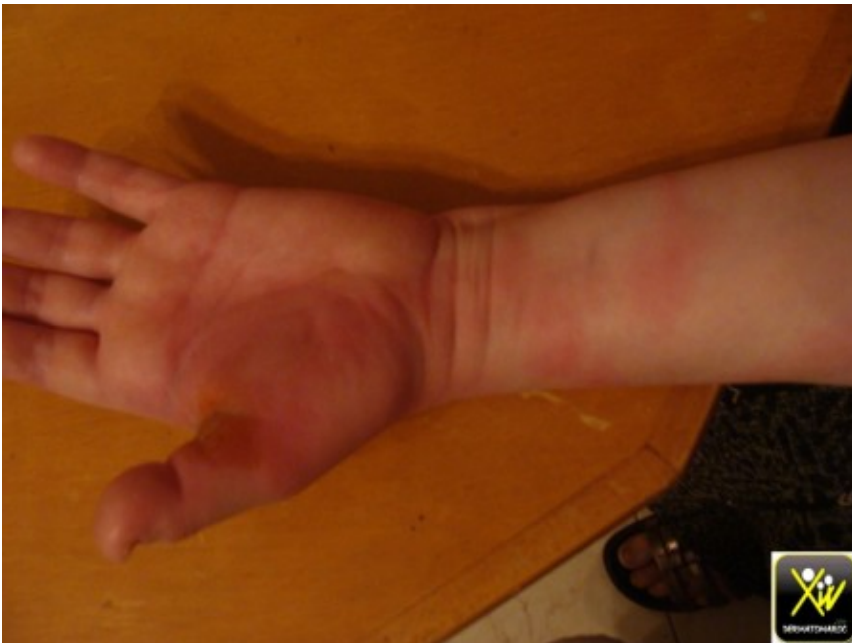Appliquer un antimycosique localement

Associer un antifongique per os pendant un mois

---

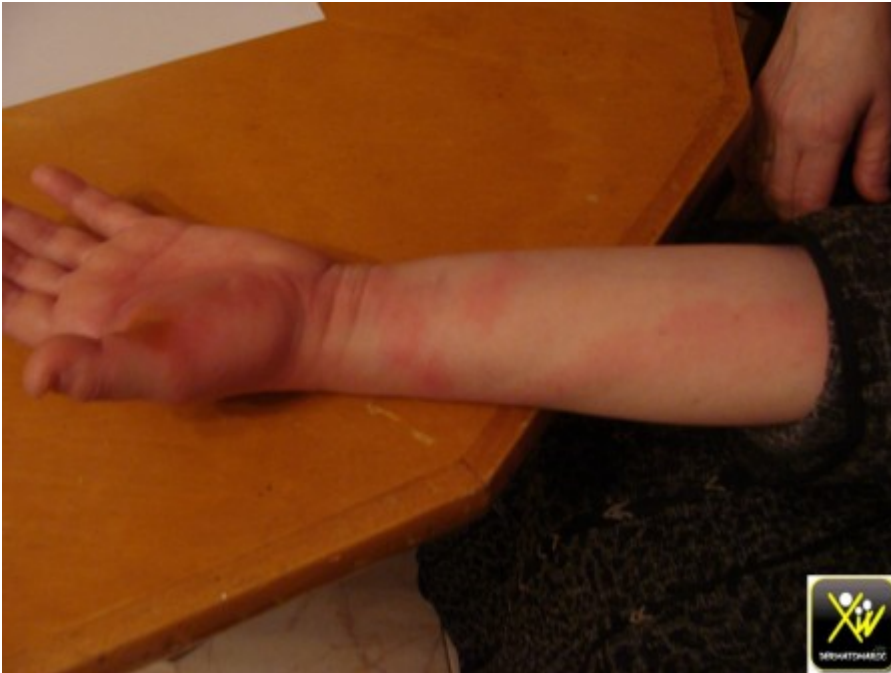## Érythème centrifuge isolé après blessure.

Cet Érythème centrifuge isolé après blessure par manipulation de poissons.



Érythème centrifuge isolé après blessure





Il n'y a pas de fièvre, ni de frissons.

Une légère sensation de brûlure est ressentie.

Les articulations sont libres.

A quoi vous pensez? et quelle est votre conduite?

## **Conduite pratique (solution)**

## **Conduite pratique (solution)**

Erysipeloïde.

Le diagnostic est par interrogatoire et examen clinique.

Une sérologie pour mettre en évidence ce bacille est disponible, mais généralement non demandée.

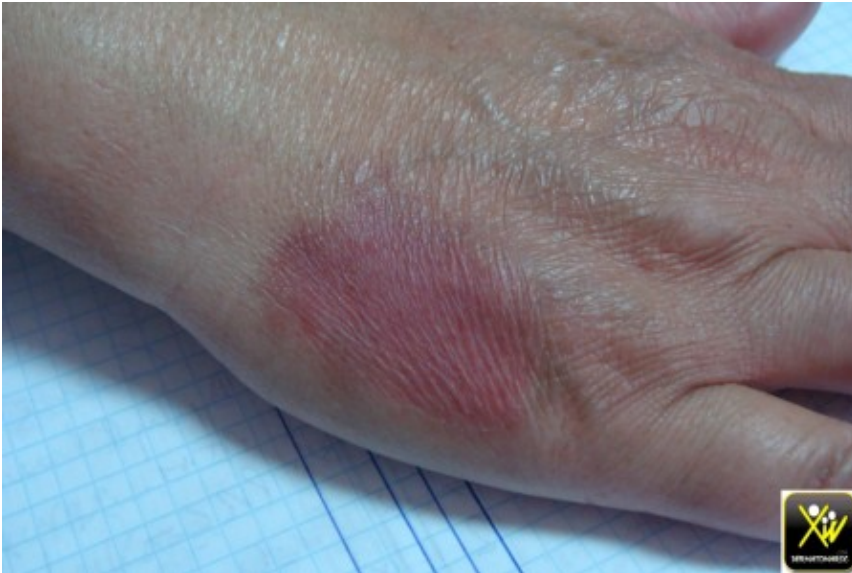Le traitement est par pénicilline G ou A

---

# Érythème récidivant et fixe.

Quel est le premier diagnostic à évoquer devant cet Érythème récidivant et fixe?

et quelle conduite adoptée?



Érythème récidivant et fixe

**Conduite pratique (solution)**

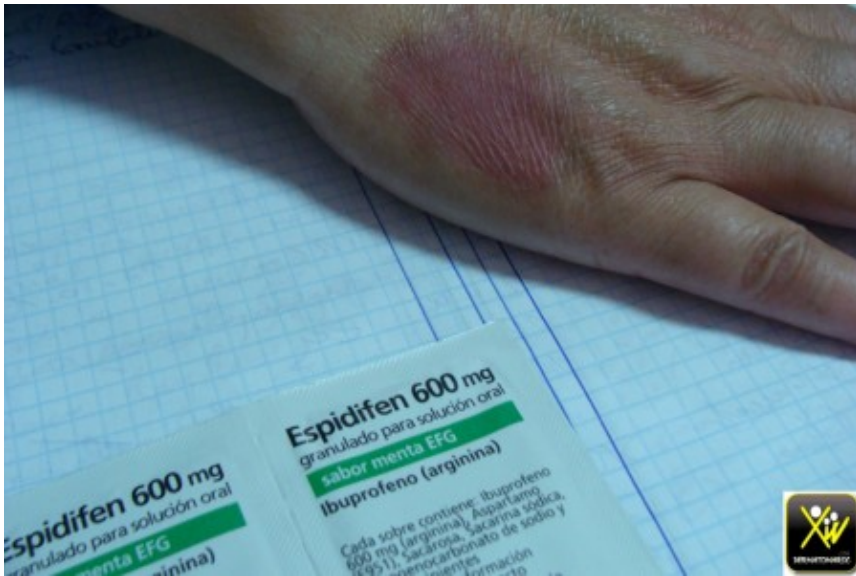
**Conduite pratique (solution)**

Érythème pigmenté fixe.

Rechercher une prise médicamenteuse toujours innocentée par le patient et

le convaincre de la laisser tomber à jamais

Bon courage surtout si elle est envoyée d'Europe.



Érythème récidivant et fixe

.