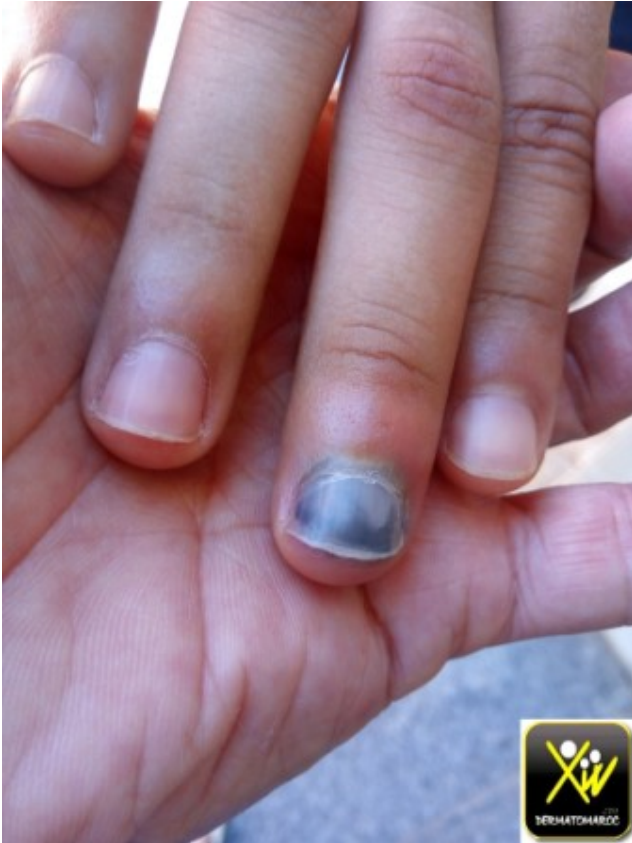

L'ongle douloureux.

Cet homme consulte pour un ongle douloureux suite a un traumatisme.



Ongle douloureux

Quel est votre diagnostic?

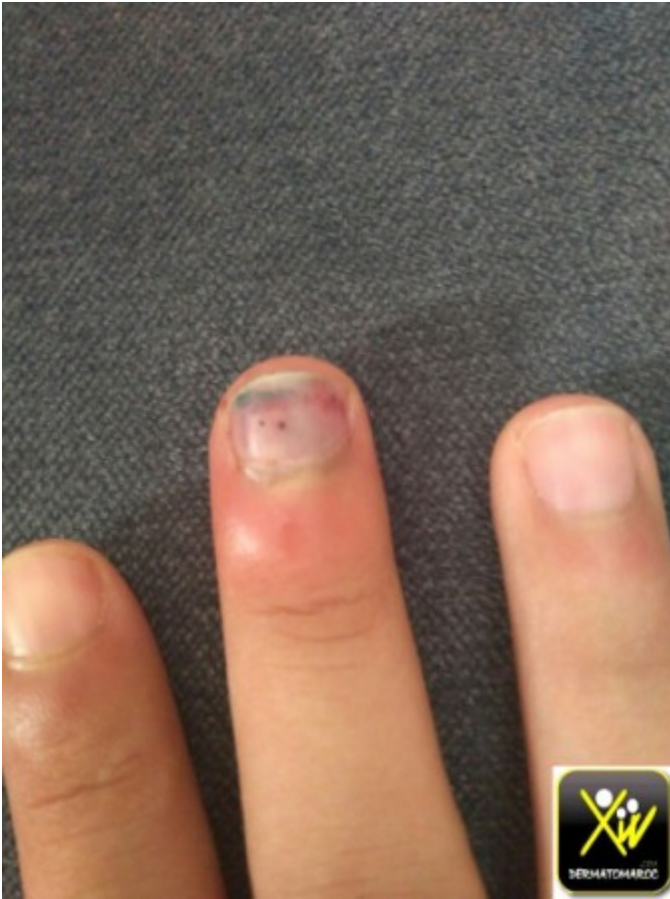Comment traiter?

Conduite pratique (solution)

Conduite pratique (solution)

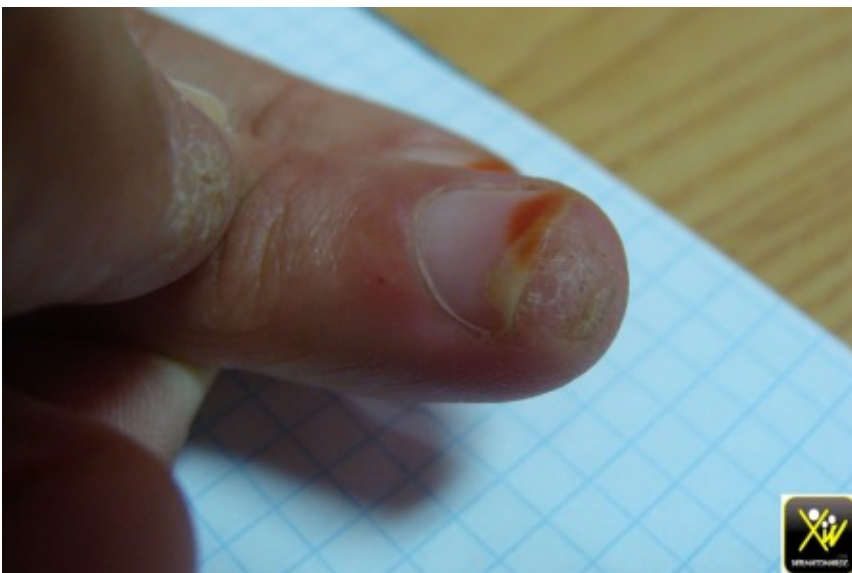Hmatome sous unguale.

vacuation de l'Hmatome sous unguale par perforation de la
tablette a l'aide d'une aiguille dans ce cas

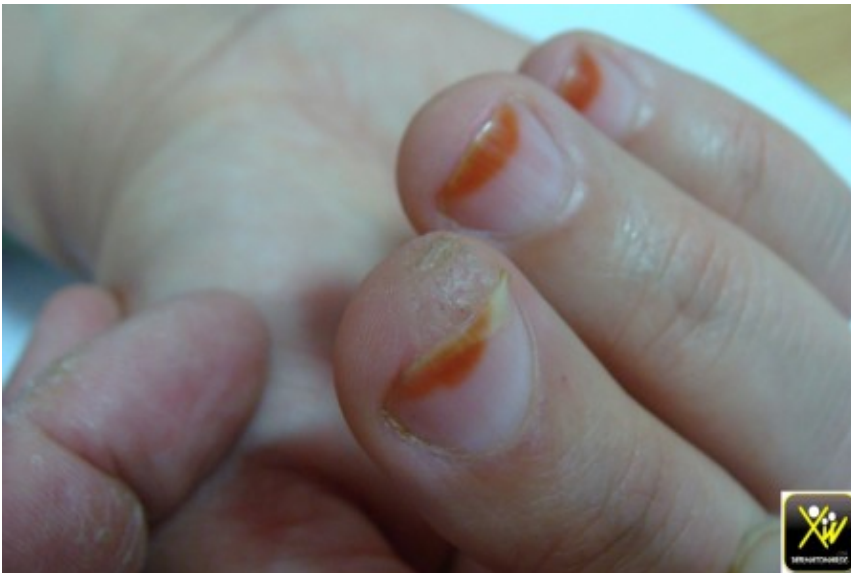
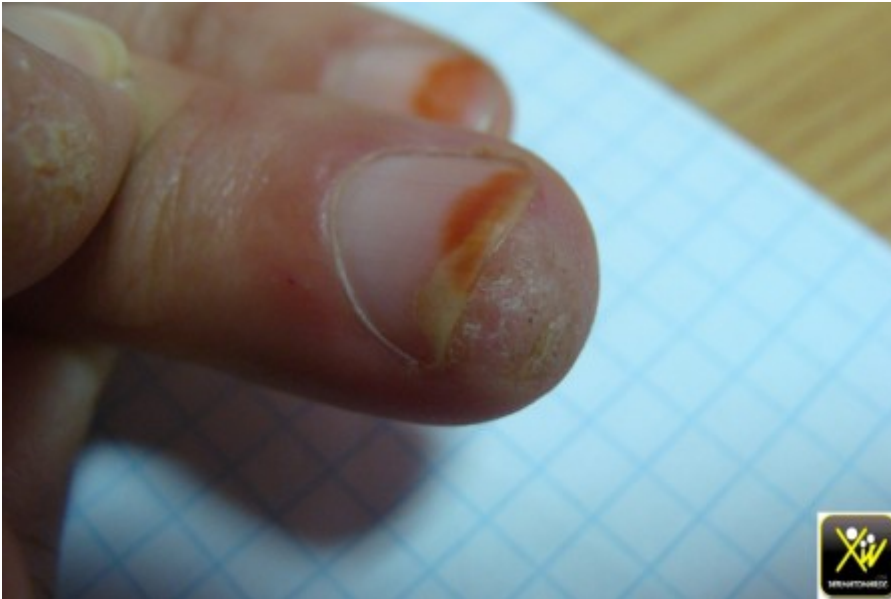
Onycholyse.

Cette fille consulte pour une Onycholyse.



Onycholyse



Onycholyse

L'examen retrouve une tumfaction rugueuse sous unguale.

A quoi vous pensez? Que conseiller? Comment traiter?

Conduite pratique (solution)

Conduite pratique (solution)

Verrue sous ungueale.

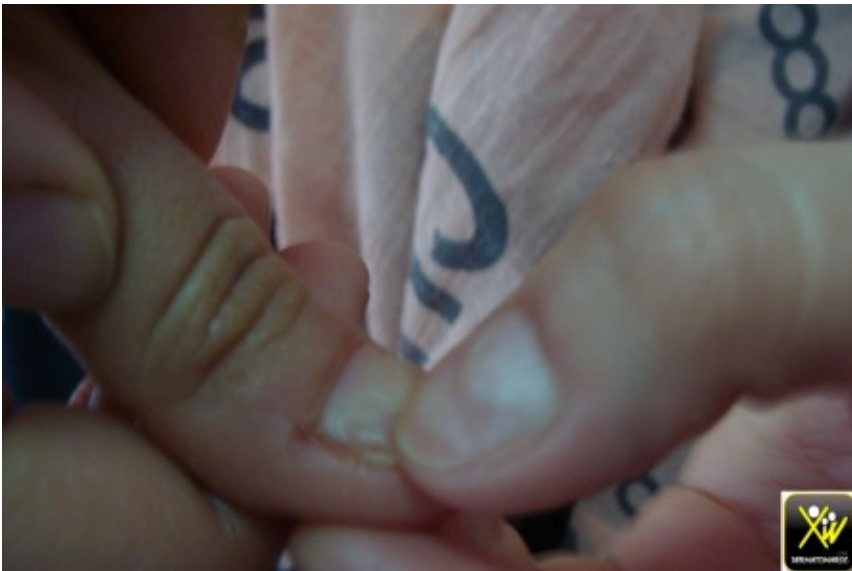Eviter l'onychophagie car elle contribue a la dissmination et

a la rsistance aux traitements.

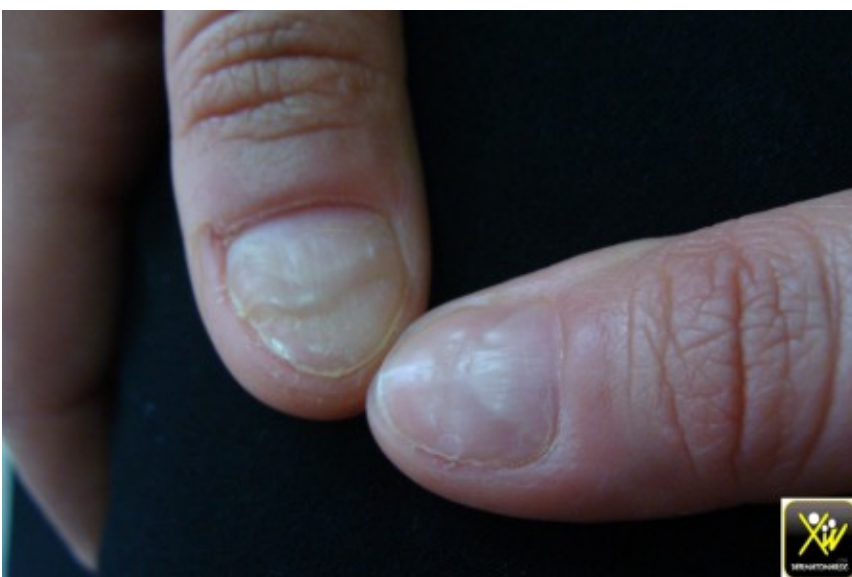Destruction chimique par keratolytiques, ou physique.

Sillons multiples des ongles.

Cet homme consulte pour des sillons multiples des pouces. A quoi vous pensez?



Sillons multiples des ongles.



Sillons multiples des ongles.

Conduite pratique (solution)

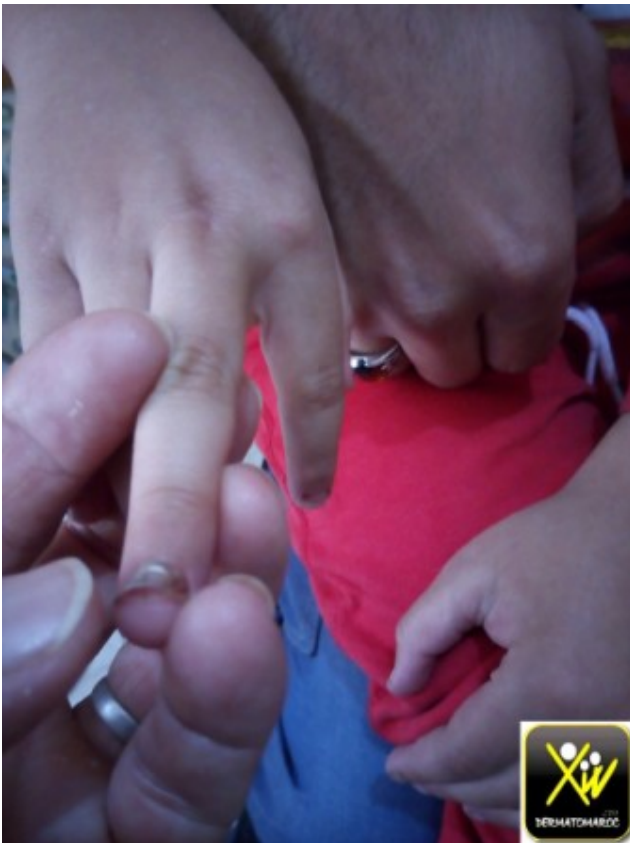Conduite pratique (solution)

Refoulement maniaque des cuticules.

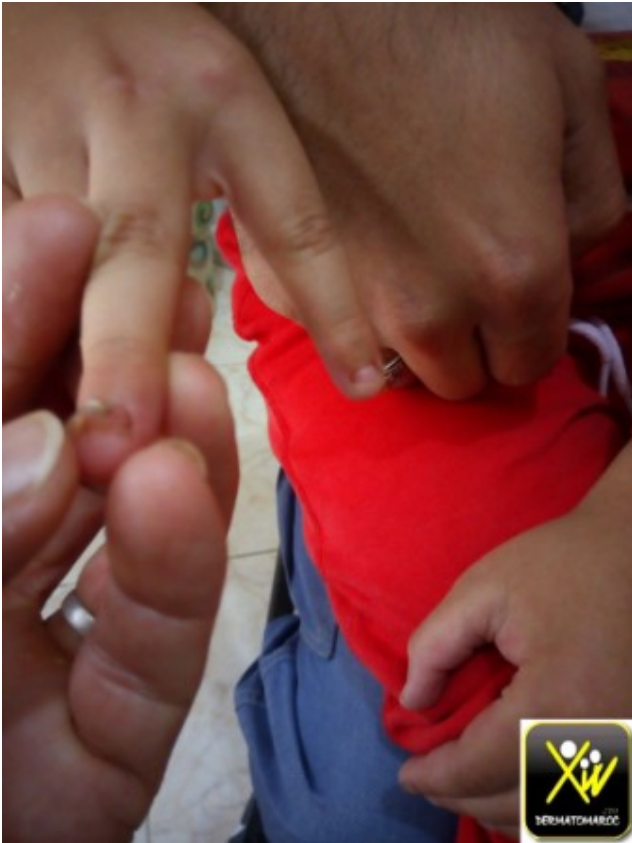Ce sont des modifications unguales auto-induite.

Chute des ongles des doigts.

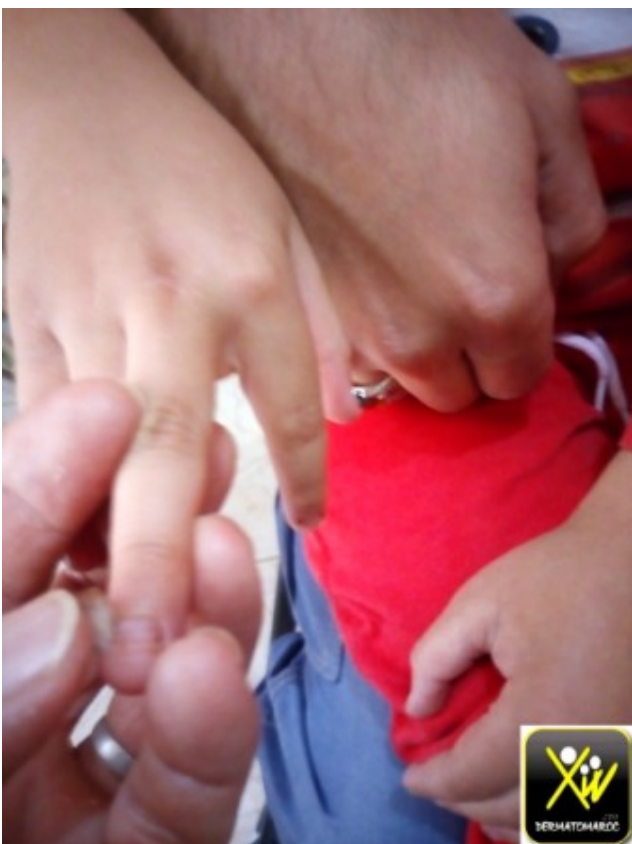Le motif de consultation de cette fillette est la Chute des ongles des doigts.



Chute des ongles des doigts.



Chute des ongles des doigts.



Chute des ongles des doigts.

Il n'y a pas de prise de médicaments, ni application de

cosmetiques ni soins de manicure » a cet age » et la fillette est en bonne sante.

A quoi vous pensez?

Conduite pratique (solution)

Conduite pratique (solution)

Suites de Maladie fbrile aigu

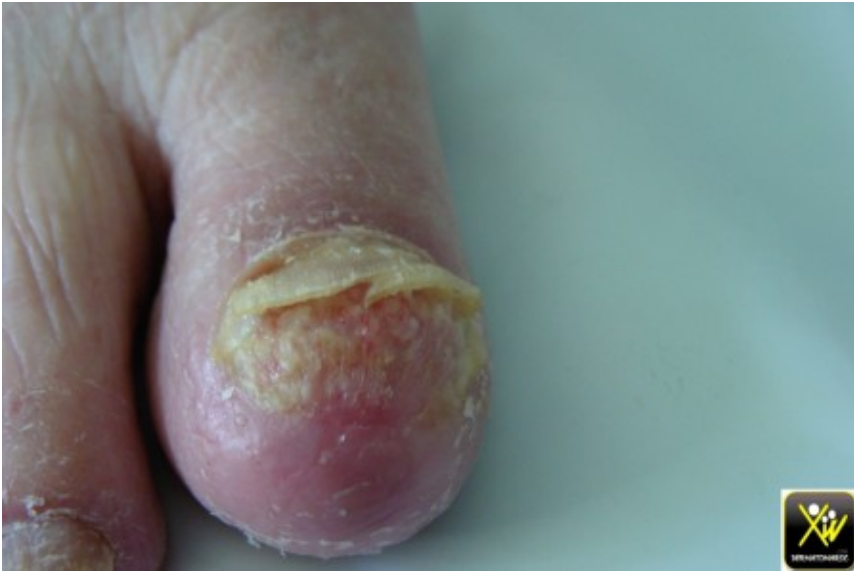En effet l'interrogatoire retrouve une ruption vsiculeuse diffuse fbrile avec atteinte buccale.

S'agit il d'une varicelle ou d' un syndrome main pied bouche.

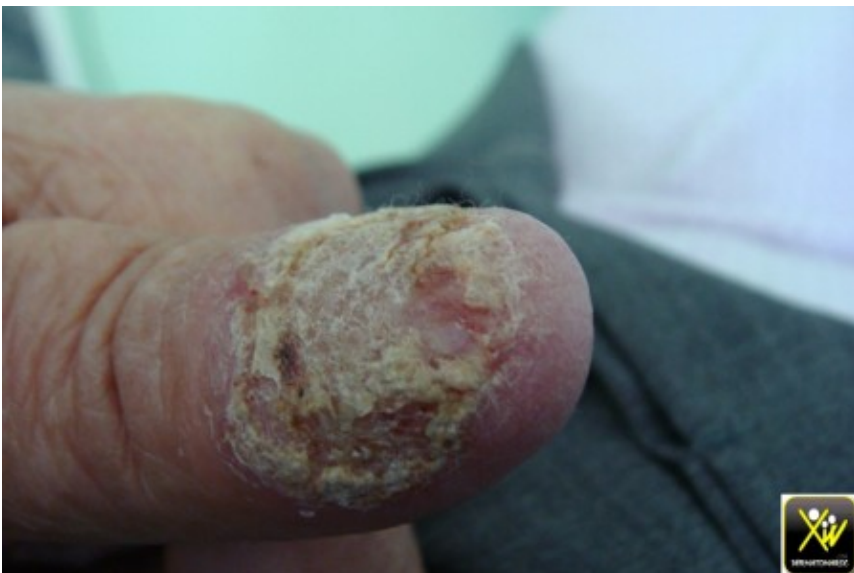Onycholyse des pouces et des gros orteils.

Cette femme consulte pour une Onycholyse des pouces et des gros orteils

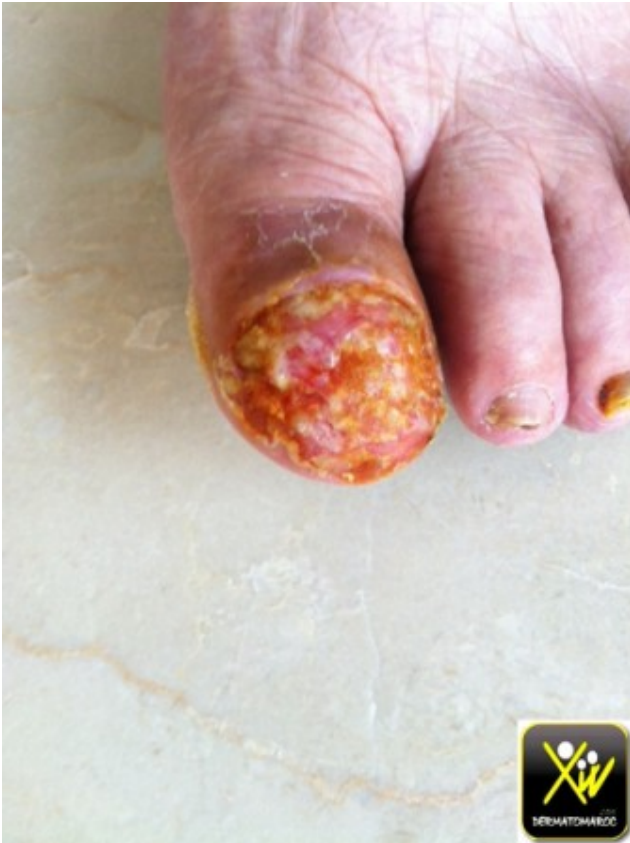qui a rsiste a plusieurs mois d'antimycosiques per os et locaux.



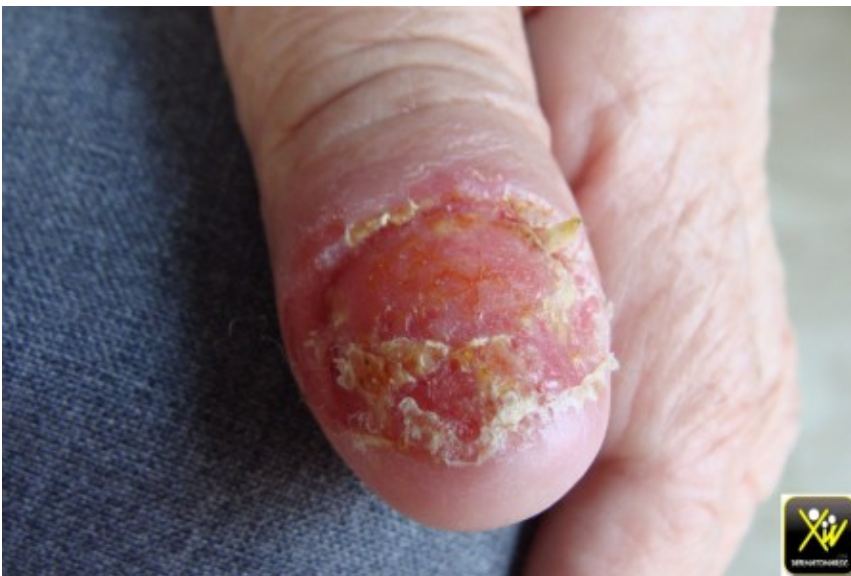Onycholyse des pouces et des gros orteils



Onycholyse des pouces et des gros orteils



Onycholyse des pouces et des gros orteils



Onycholyse des pouces et des gros orteils

Qu'est ce qu'il ne fallait pas faire?

Quel est votre diagnostic?

Comment confirmer?

Quel traitement proposer?

Conduite pratique (solution)

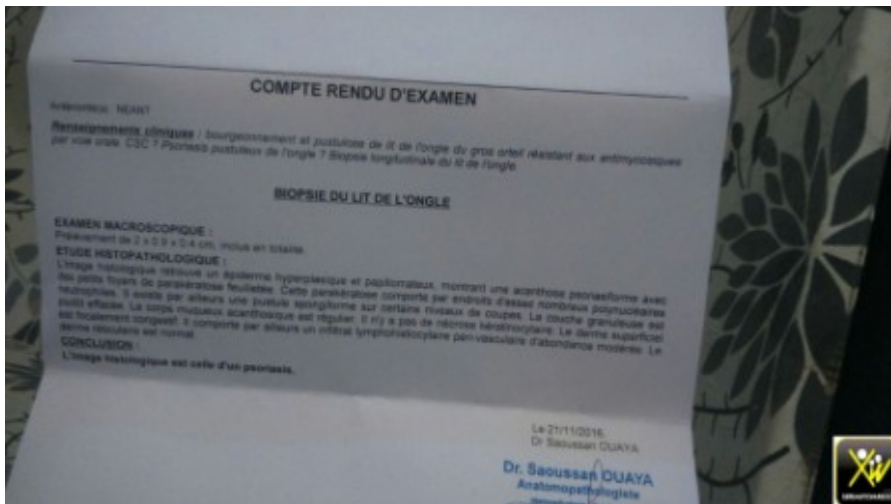
Conduite pratique (solution)

Psoriasis unguale.

Ne jamais mettre un patient sous antimycosique per os une longue dure sans preuve et bilan.

Psoriasis unguale pustuleux et carcinome unguale.

La biopsie unguale est le moyen de confirmation.

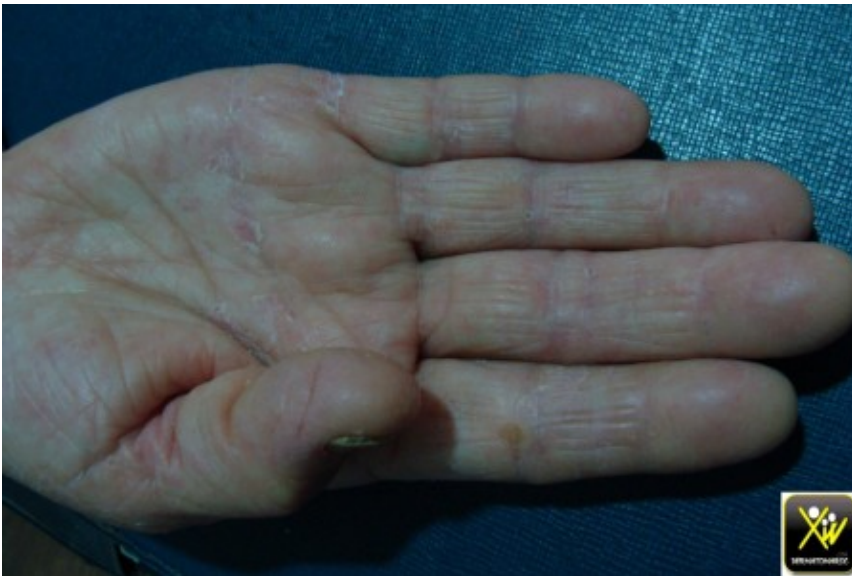

L'acitretine est le traitement recommande ou le calcipotriol en cas d'atteinte monodactylique.

Desquamation palmaire

unilatérale.

Cet homme consulte pour Desquamation palmaire unilatérale.



Desquamation palmaire unilatérale.

A quoi vous pensez? et que faire?

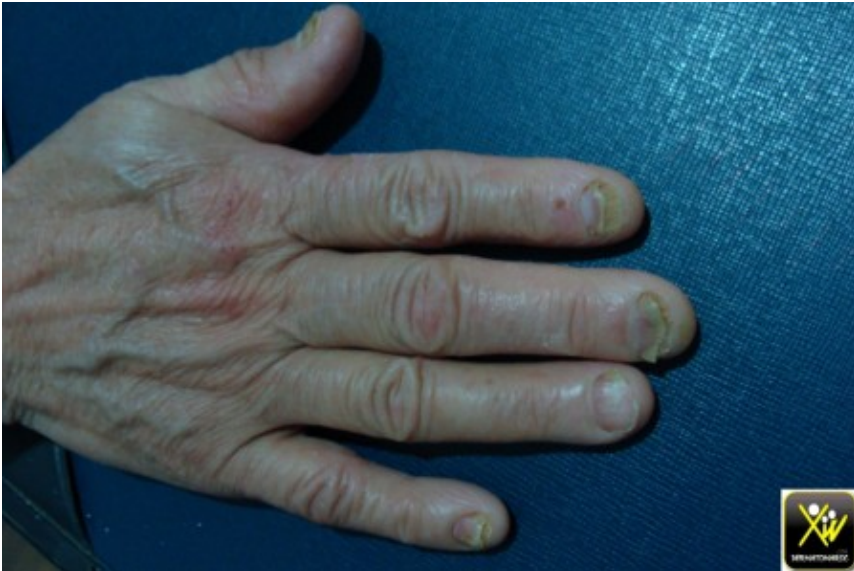Conduite pratique (solution)

Conduite pratique (solution)

Keratodermie mycosique.

Rechercher un foyer dermatophytique.

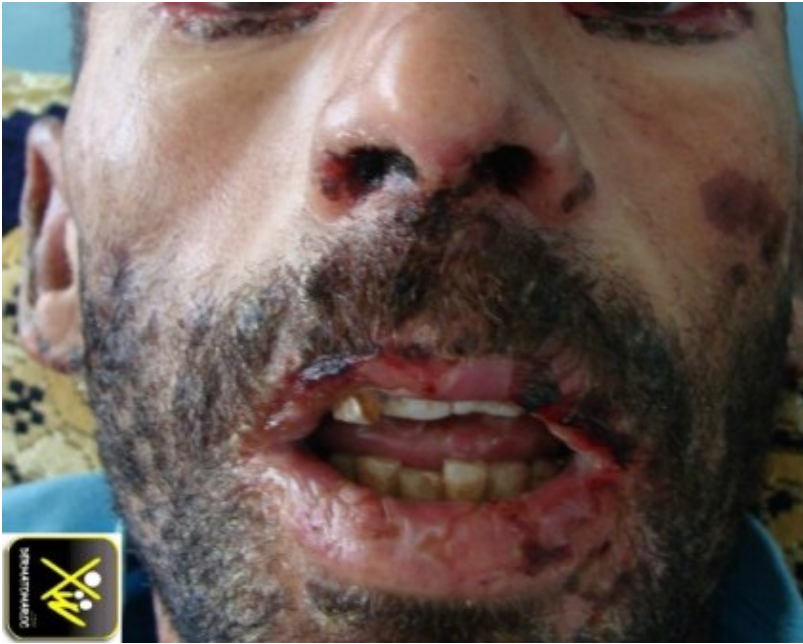Dans ce cas c'est une onychomycose associée.



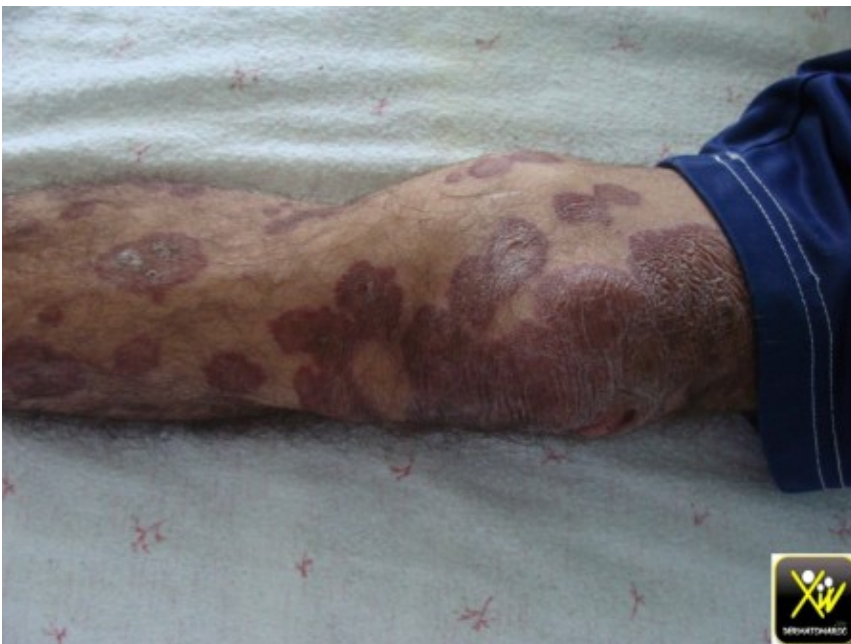Onychomycose et Desquamation palmaire unilatérale.

Lésions en cocarde et atteinte muqueuse.

Ce jeune patient assiste a l'explosion de Lésions en cocarde avec atteinte muqueuse et ceci



Lésions en cocarde et atteinte muqueuse.



Lésions en cocarde et atteinte muqueuse.

apres prise d'un comprimé d'AINS.

A quoi vous pensez?

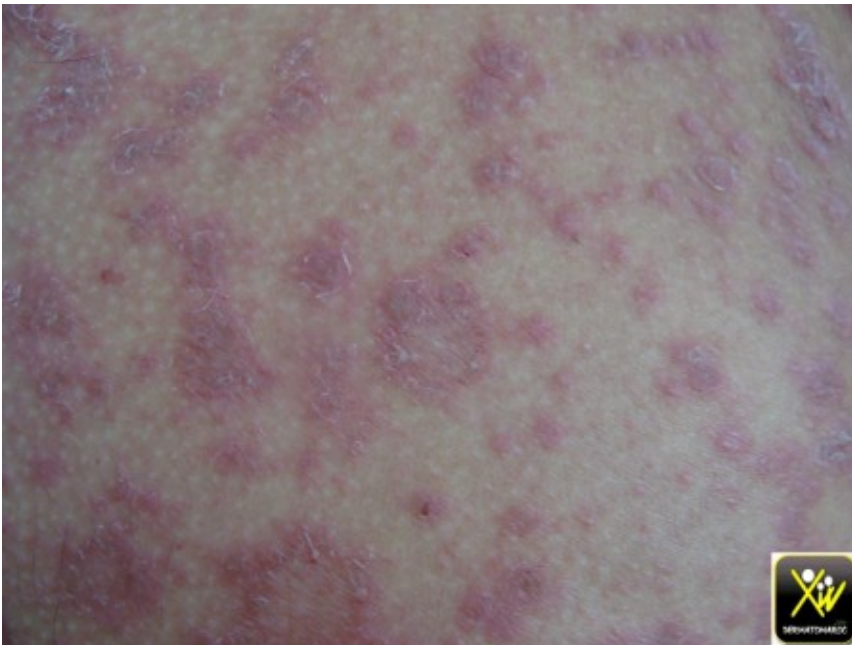Conduite pratique (solution)

Conduite pratique (solution)

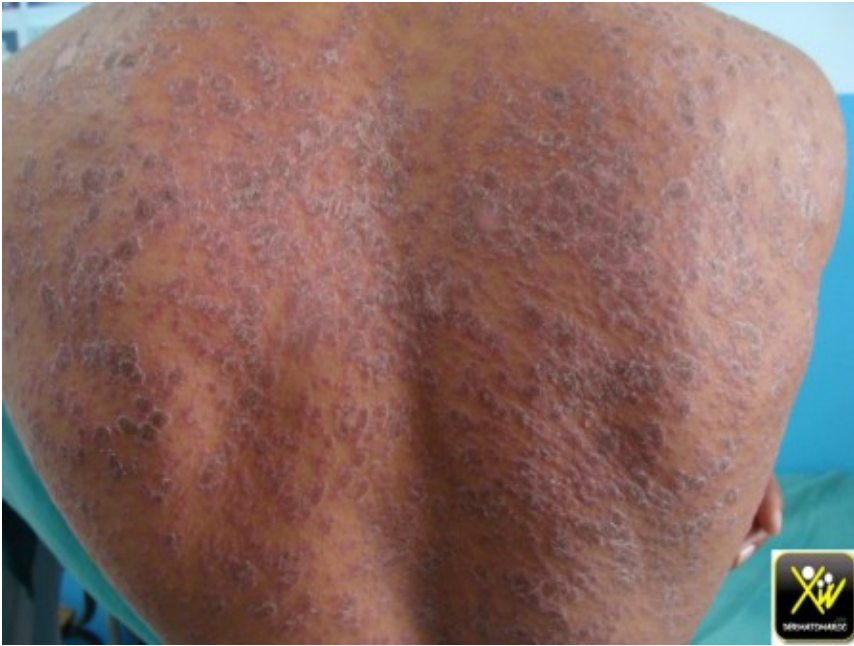Syndrome de stevens johnson Toxidermie.

Macules squameuses du tronc

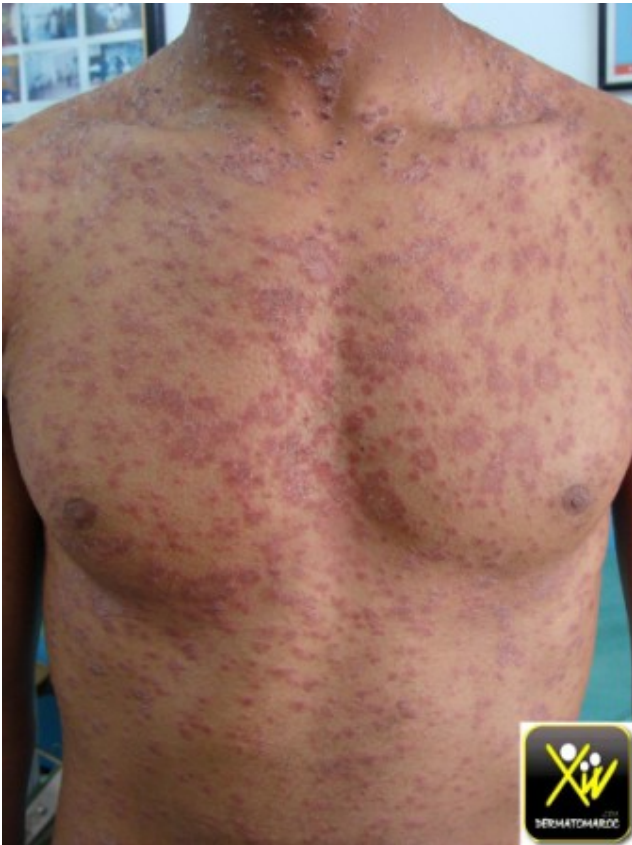Ce jeune patient consulte pour la generalisation de Macules squameuses au tronc.



Macules squameuses du tronc



Macules squameuses du tronc



Macules squameuses du tronc

La lésion rose et squameuse en périphérie s'est généralisée après l'application d'Ascabiol.

Quel est votre diagnostic?

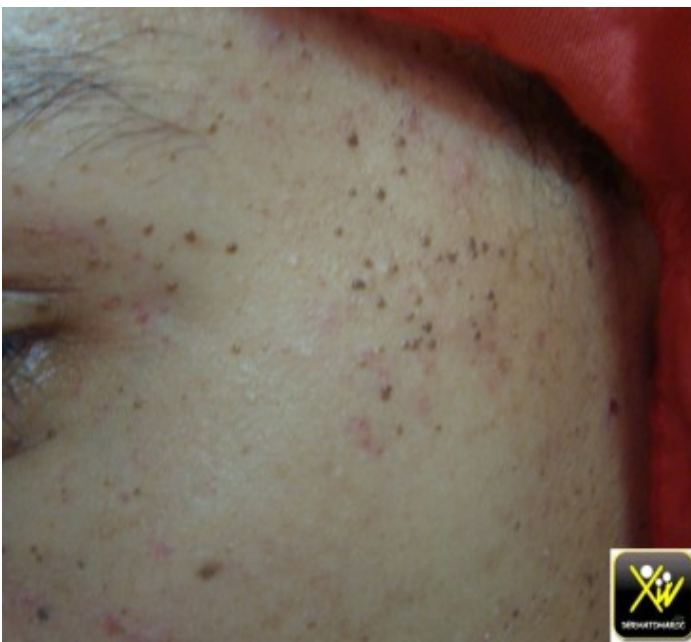Conduite pratique (solution)

Conduite pratique (solution)

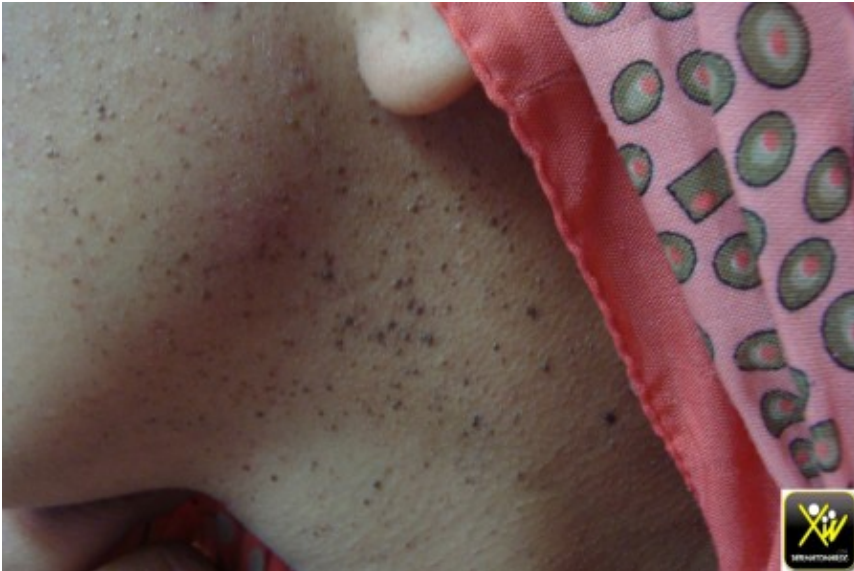Pityriasis rosé de Gibert.

Papules du visage

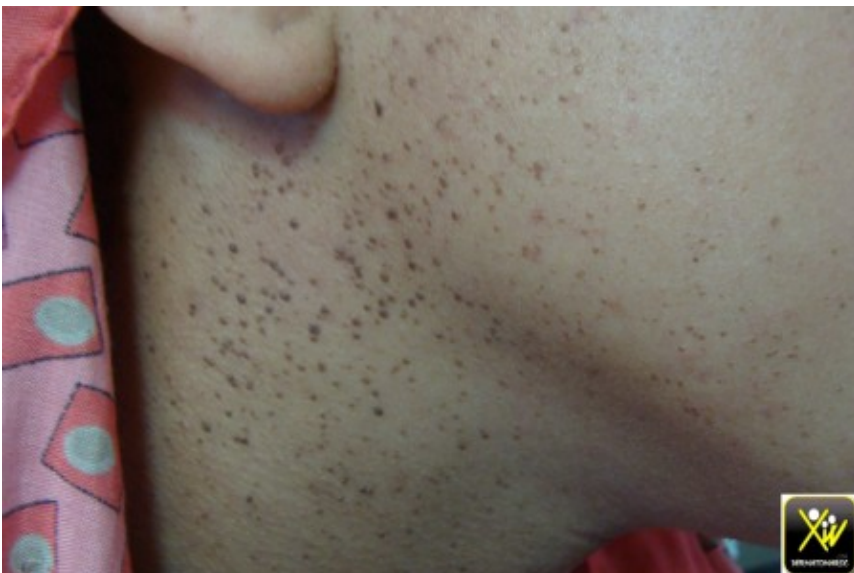Cette fille consulte pour l'apparition de multiples Papules du visage sans signes associés.



Papules du visage



Papules du visage



Papules du visage

A quoi vous pensez?

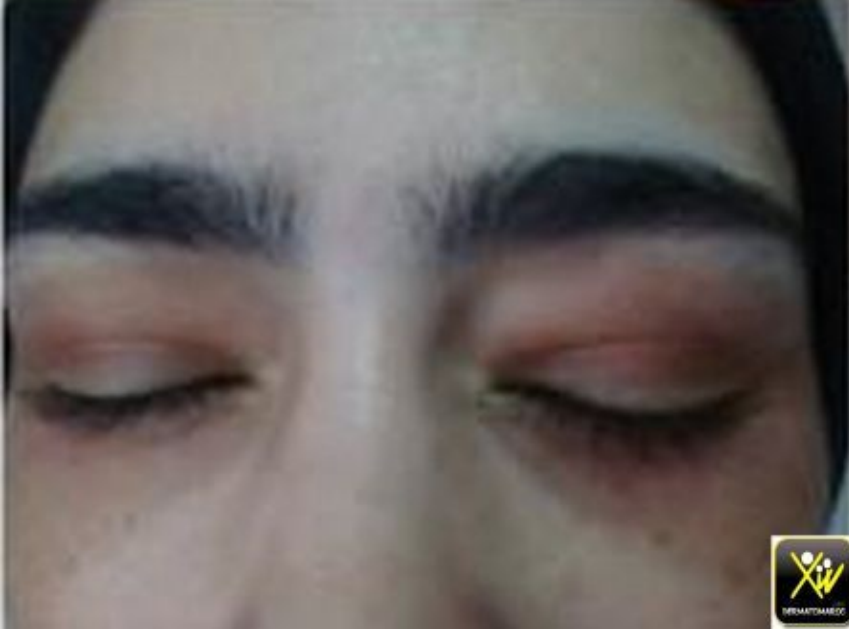Conduite pratique (solution)

Conduite pratique (solution)

Dermatosis papulosa nigra

Oedeme aigu des paupières.

Cette jeune fille consulte pour l'installation d' un Oedeme aigu des paupières.



Oedeme aigu des paupières.

A quoi vous pensez?

Conduite pratique (solution)

Conduite pratique (solution)

Dermite de contact allergique

Dans ce cas il est secondaire au vernis des ongles.