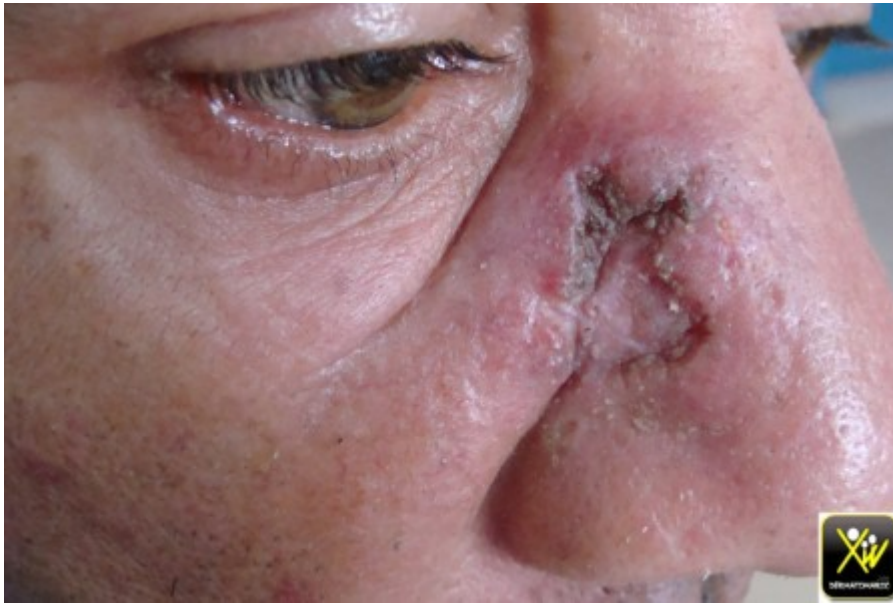
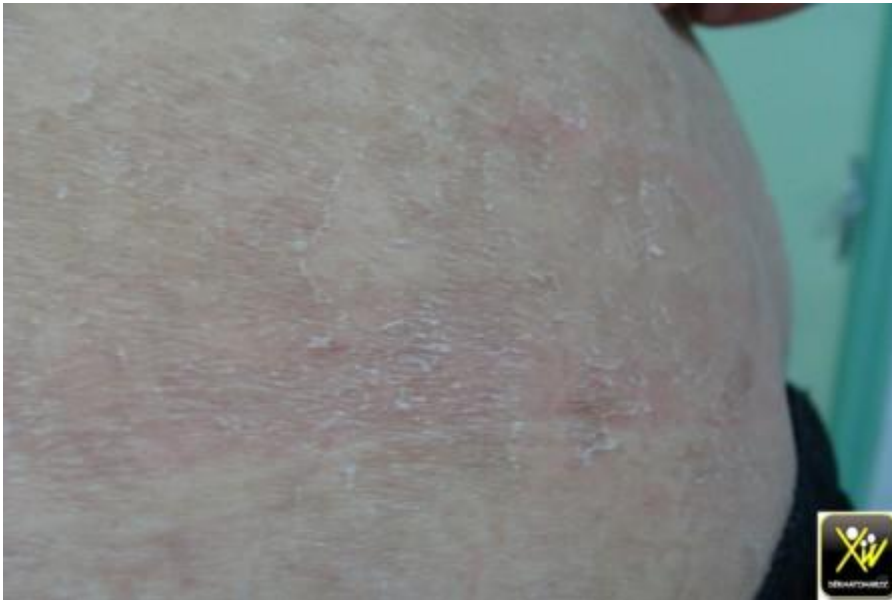
Pathomimie



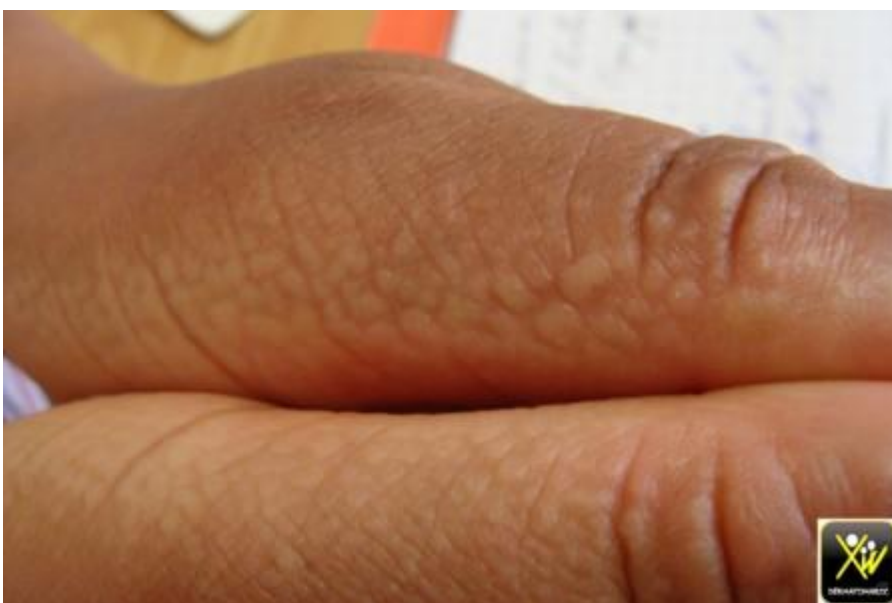
Biopsiée à deux reprises avec étude histologique par deux anatomopathologistes de différents cabinets, la réponse est toujours une mycose, la mise sous terbinafine ne donne aucun résultat, faut il effectuer une exérèse large? quel est le diagnostic à évoquer en dehors de tumeurs malignes? quelle type de mycose serait-elle? Pourrait il être une pathomimie souillée de champignon?

Desquamation



Cette femme consulte pour une éruption localisée au tronc, c'est une desquamation fine, et qui résiste au traitement contre le pityriasis versicolor, quels sont les diagnostics à évoquer avant de biopsier?

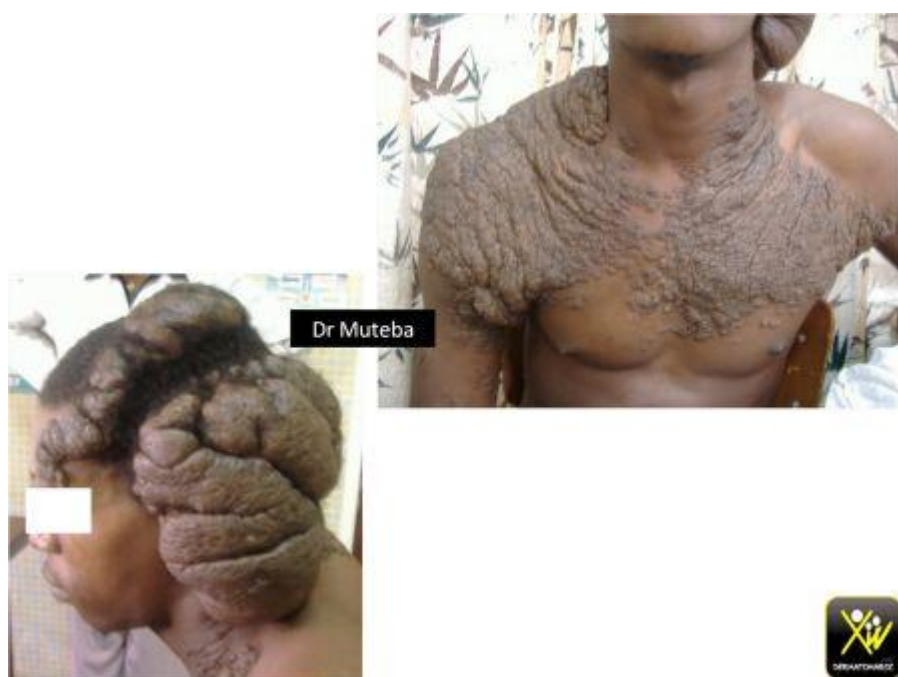Papules



Ces papules fermes des bords latéraux des doigts, font il

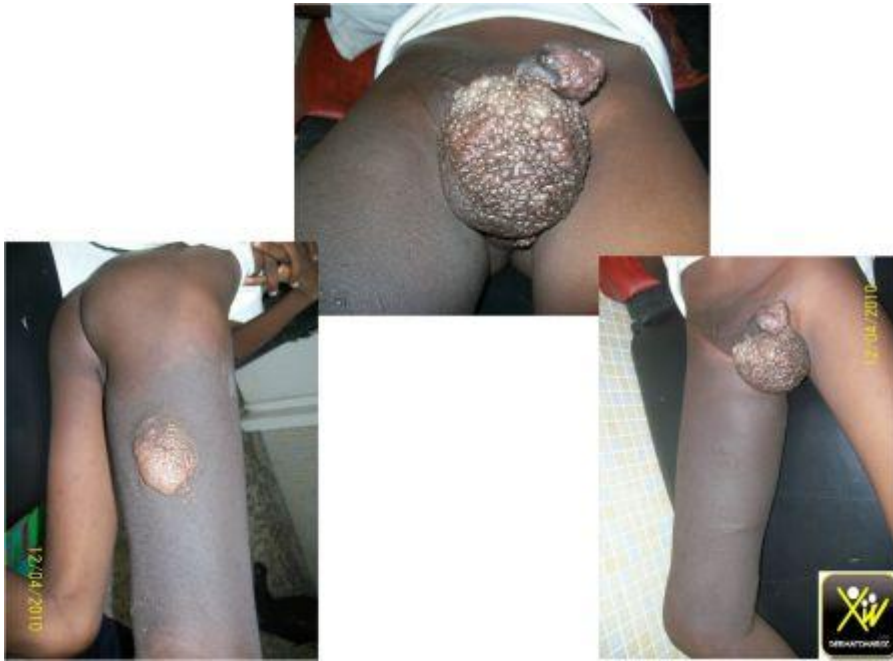partie de la dyshydrose? sont elles physiologiques? ou reflètent elles une maladie de surcharge: »mucinose.. »?

Pachydermie



S'agit-il d'une pachydermie, ou de chéloïdes spontanées, ou de « tumeur royale » dans le cadre d'une phacomatose, ou d'autres pathologies? dans ce monde où les priorités varient d'un coin à l'autre, ce dilemme restera toujours posé! Dr Muteba.

Tumeurs post opératoires



C'est un garçon de 12ans,il a subi une cure herniaire droite à deux reprise en 2003 et 2005 du même coté et suivi une année après des lésions types vésiculeuses suintantes et douloureuses aux bourses, hyperpigmentation de la cuisse droite et une lesion type gomme en posterieur de la cuisse. Devant ces Tumeurs post opératoires on pense plus à un lymphangiome.

*Docteur MUTEBA BASEKE Christian

cnom:7500

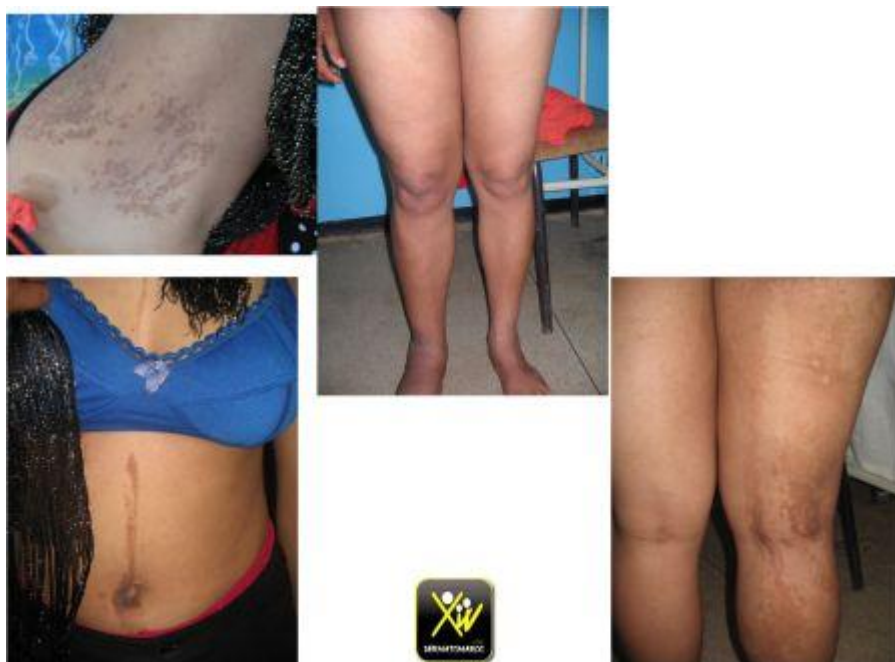Médecin des Hôpitaux

Dermatologie

Les Cliniques Universitaires de Kinshasa

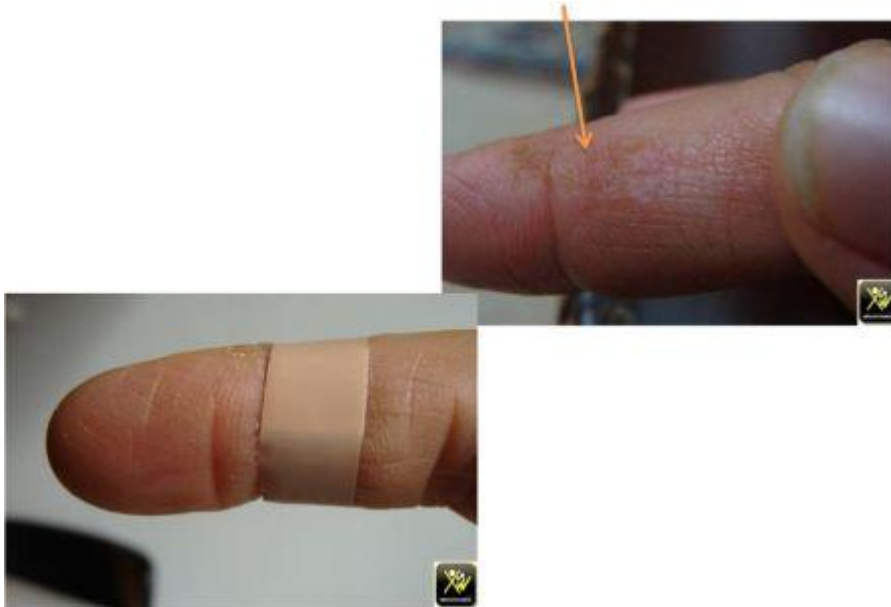Kinshasa,R.D-Congo

Noevus Hemicorporel



Cette jeune fille consulte pour un Noevus Hemicorporel, cette pigmentation en éclaboussure rappelant un incontinentia pigmentaire, mais congénitale et hemicorporelle, associée à une hypertrophie du membre inférieur droit rappelant un syndrome de Klippel Trenaunay, quel est votre diagnostic « Mcune Albright? ».

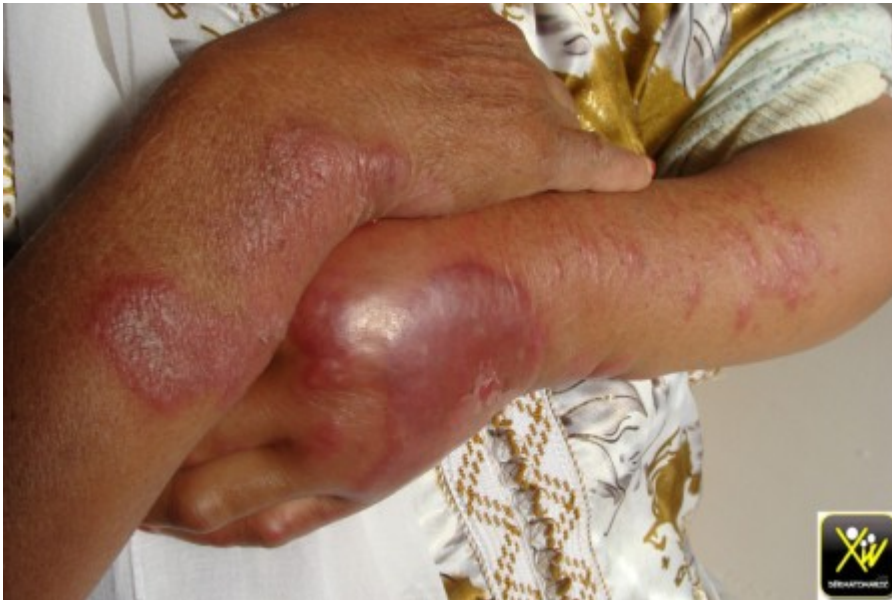Paper cuts



Ces minuscules fissurations, spontanées, très douloureuses des doigts, sont-elles une entité propre ou font partie de dermatoses communes »eczéma, psoriasis «.

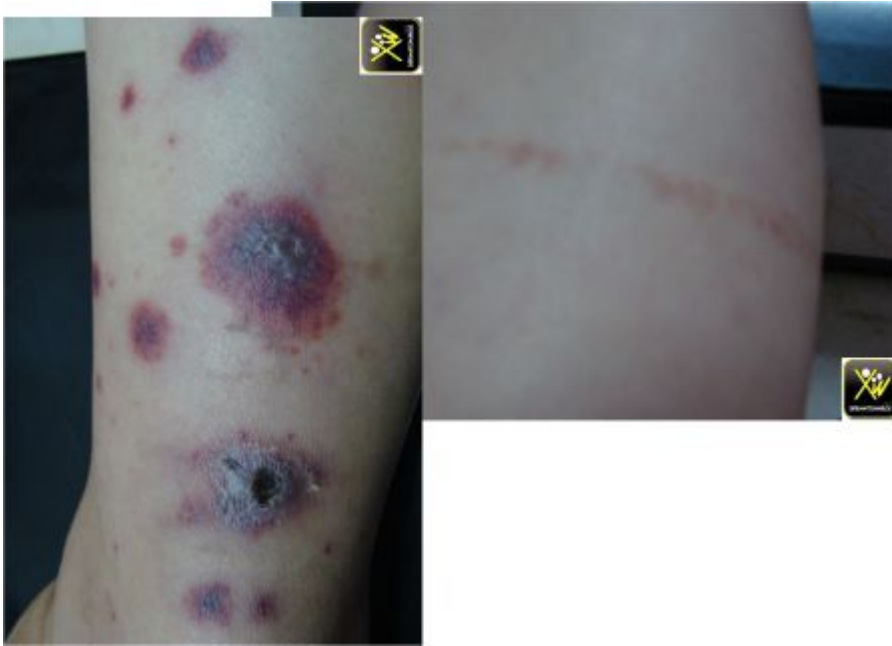Par expérience en pratique quotidienne, elle répondent favorablement à: l'hydratation et surtout l'éviction des traumatismes par leur couverture avec un sparadrap; c'est Paper cuts des anglo saxones.

Placards febriles



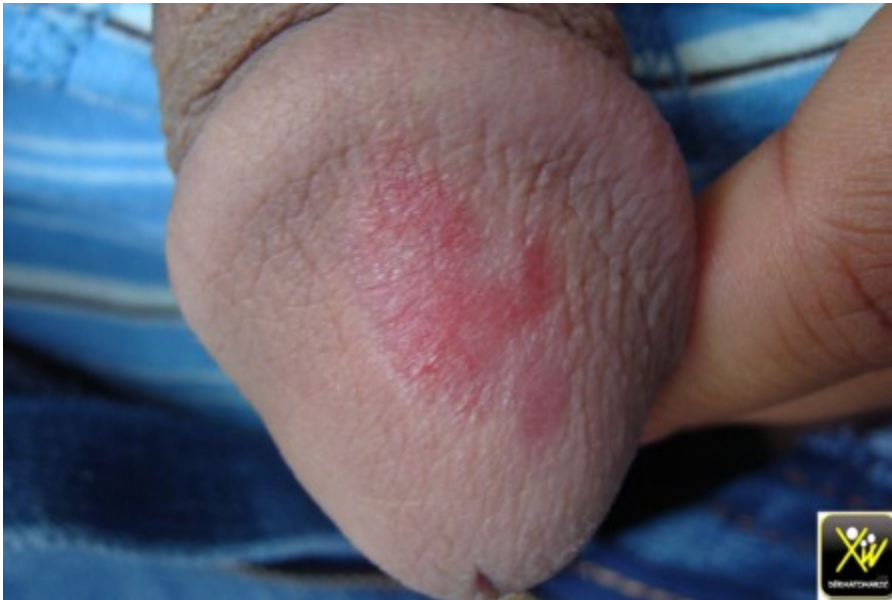Cette femme de 35 ans consulte pour des Placards febriles inflammatoires avec des adénopathies axillaires. S'agit il d'une dermatose neutrophilique et fébrile, leucémides, Sarcoidose » sd de Lofgren « ...bilan en cours.

Thyrotoxicose et peau



Cette femme de 45 ans, suivie pour goitre et programmée pour ablation chirurgicale, développe ce purpura nécrotique et douloureux des jambes, avec un purpura à la pression des chaussettes. Son bilan hématologique est normal. quel est votre diagnostic. »purpura orthostatique? »

Erythroplasie



Devant cette lésion érythémateuse isolée et fixe du gland, chez un jeune homme de 20 ans qui refuse la biopsie, tous les diagnostics restent possibles: Erythroplasie due à une dermatite de contact, psoriasis, bowen, dermatite séborrhéique, Queyrat, érythème pigmenté fixe...à surveiller.