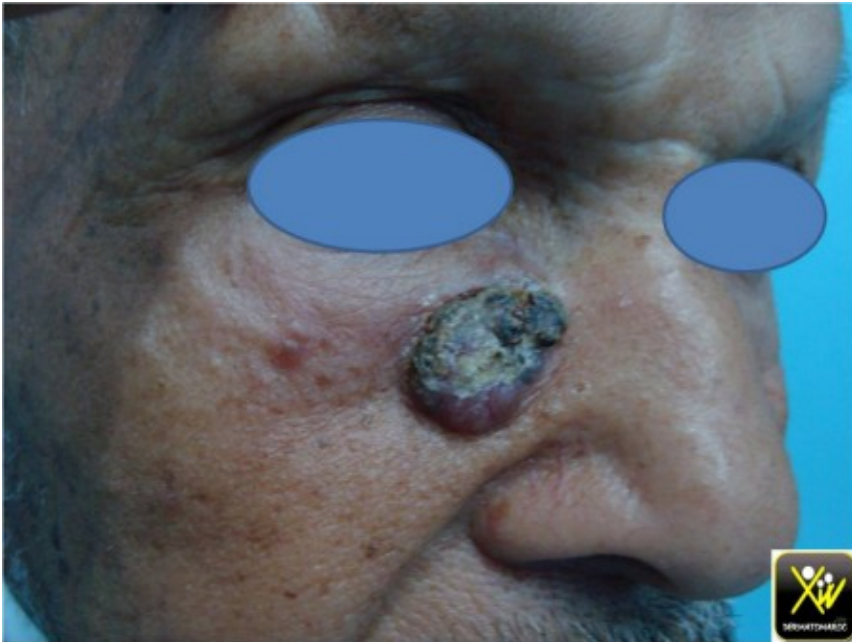


Carcinome baso cellulaire pigmenté.

Le Carcinome baso cellulaire pigmenté peut simuler un mélanome



Carcinome baso cellulaire pigmenté.

.

L'étude histologique est toujours demandée.