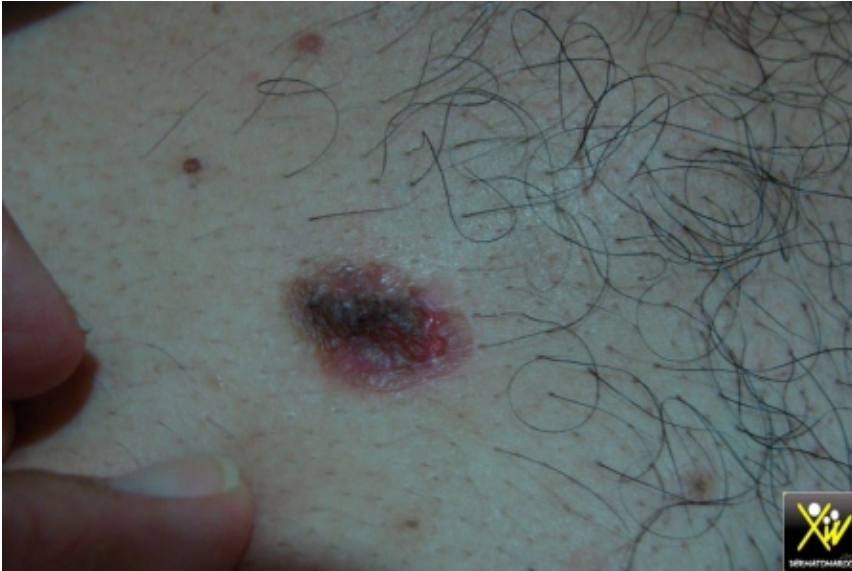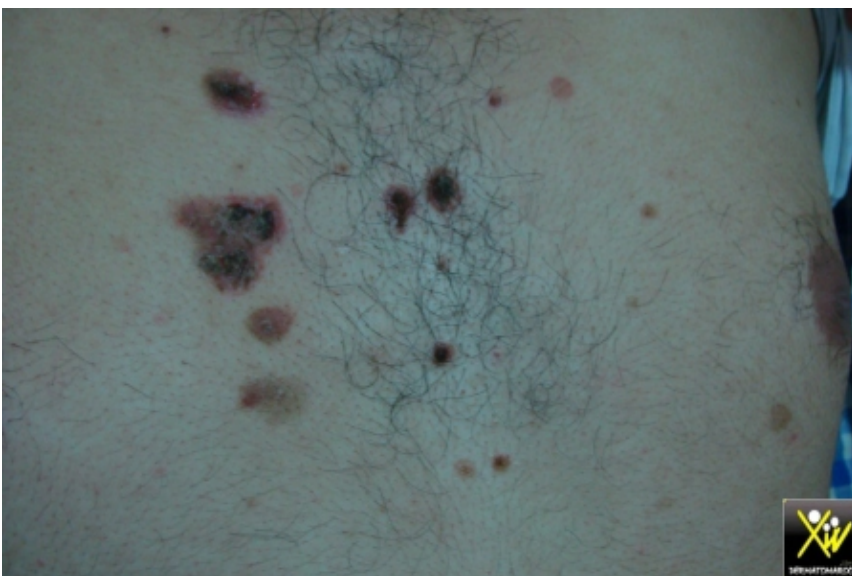


Bulles flasques de l'adulte.

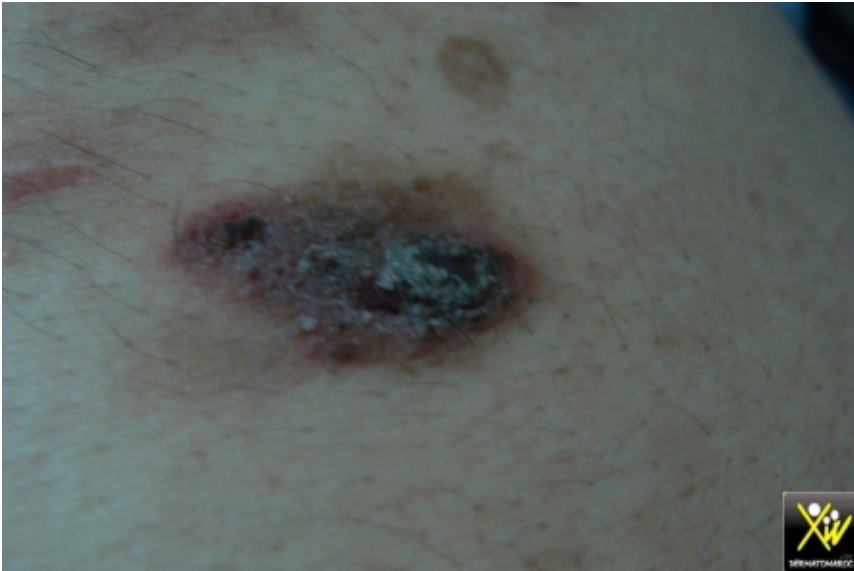
Le motif de consultation de ce patient est des Bulles flasques,



Bulles flasques de l'adulte



Bulles flasques de l'adulte



Bulles flasques de l'adulte

suivies d'érosions, les muqueuses sont intactes, et l'histoire remonte à plusieurs mois avec prescriptions médicales multiples et variées mais sans résultats.

Que faire?

Quel diagnostic évoquer?

Conduite pratique (solution).

Conduite pratique (solution).

Dermatose bulleuse auto immune. DBI

Faire une biopsie cutanée avec IFD.

Dans ce cas, il s'agit d'un pemphigus, et une corticothérapie per os a été commencée avec toutes les précautions requises.