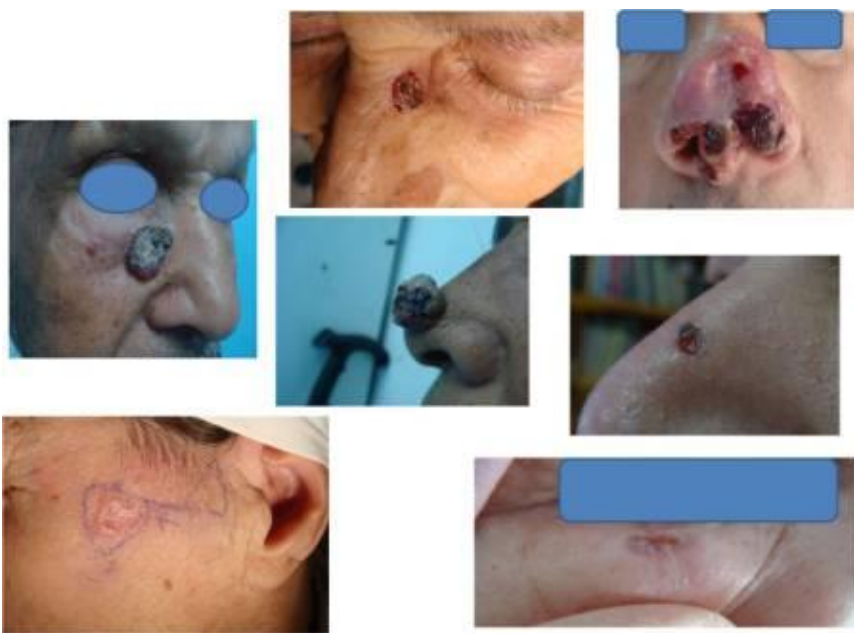

Dermatomaroc N5 – 11y.

La 5eme mise a jour est speciale carcinome baso cellulaire.



Dermatomaroc N 5- 11y

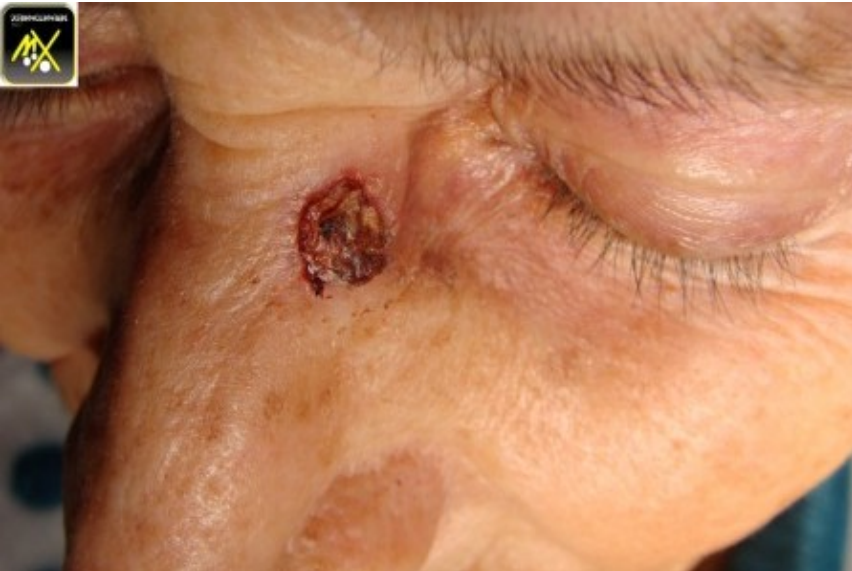Dernire mise a jour le 04-4-2018

Bonne navigation en compagnie de Dermatomaroc.

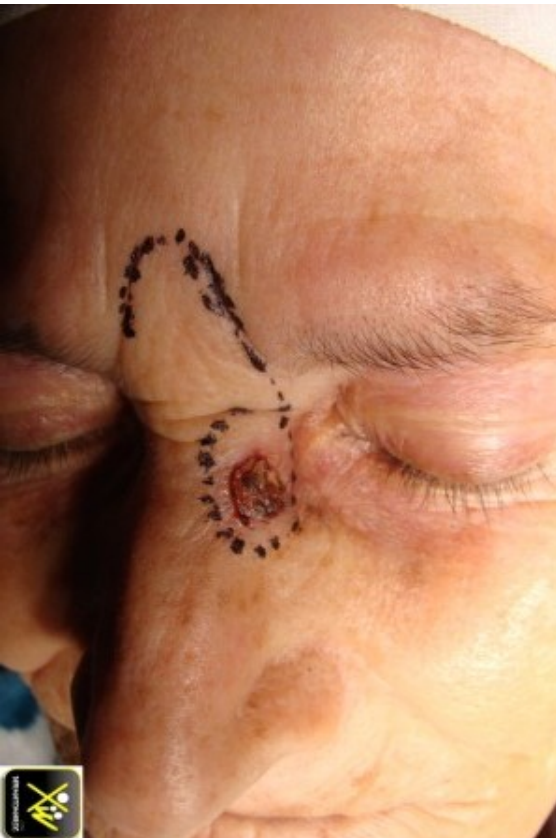Dr Douieb AK, dermatologue, webmaster.

Carcinome baso cellulaire croûteux.

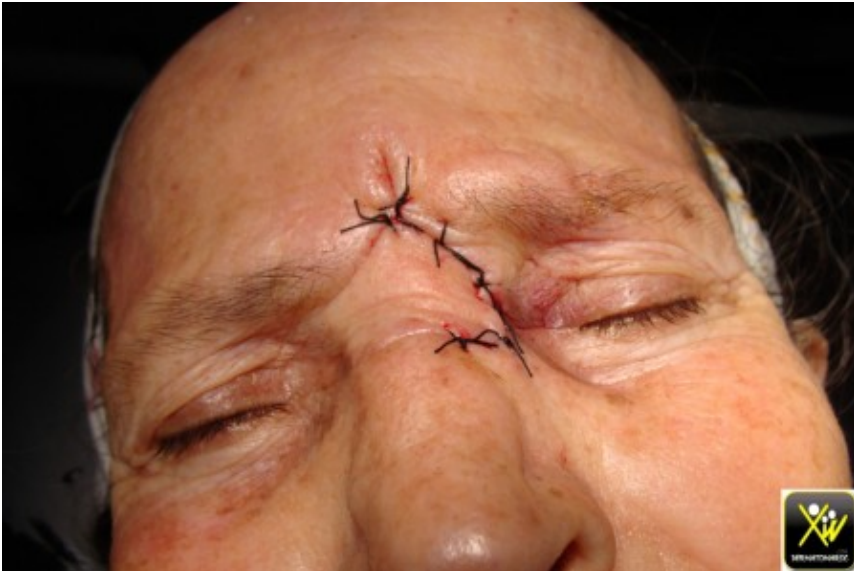Carcinome baso cellulaire croûteux.



Carcinome baso cellulaire croûteux.



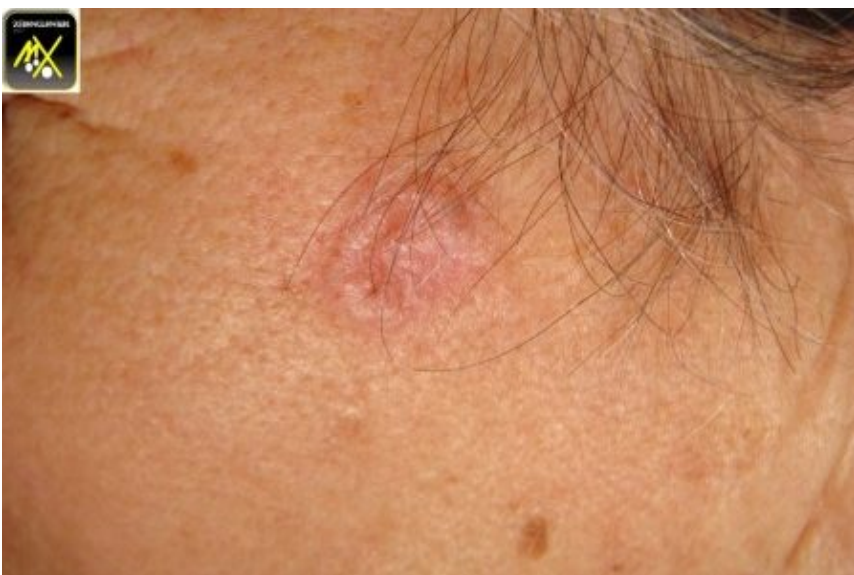Carcinome baso cellulaire croûteux.



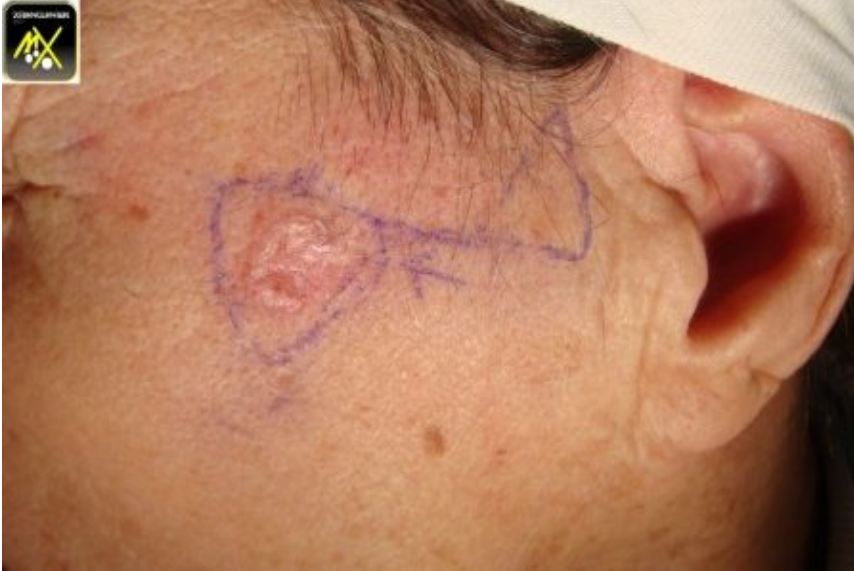Carcinome baso cellulaire croûteux opéré.

Carcinome baso cellulaire plan cicatriciel.

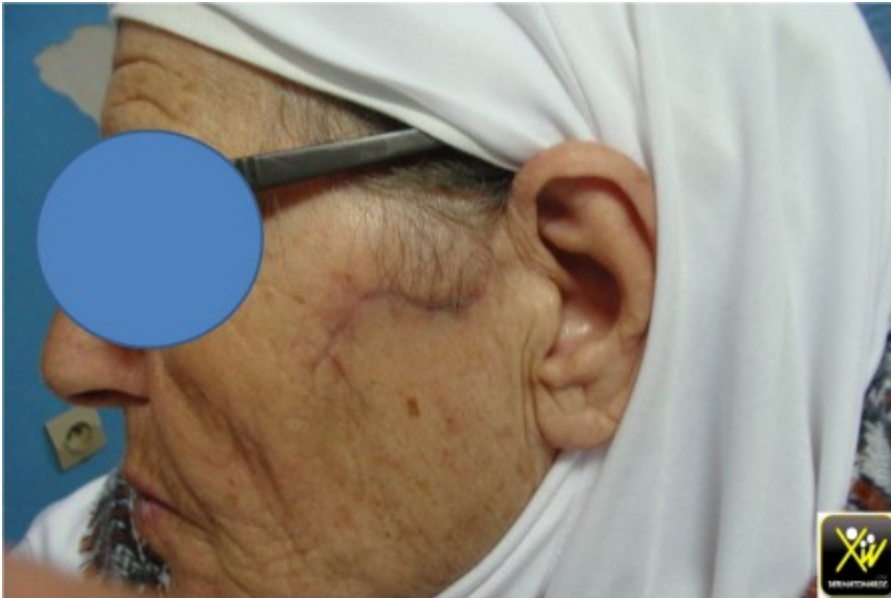Le Carcinome baso cellulaire plan cicatriciel mérite une attention particulière.



Carcinome baso cellulaire plan cicatriciel.

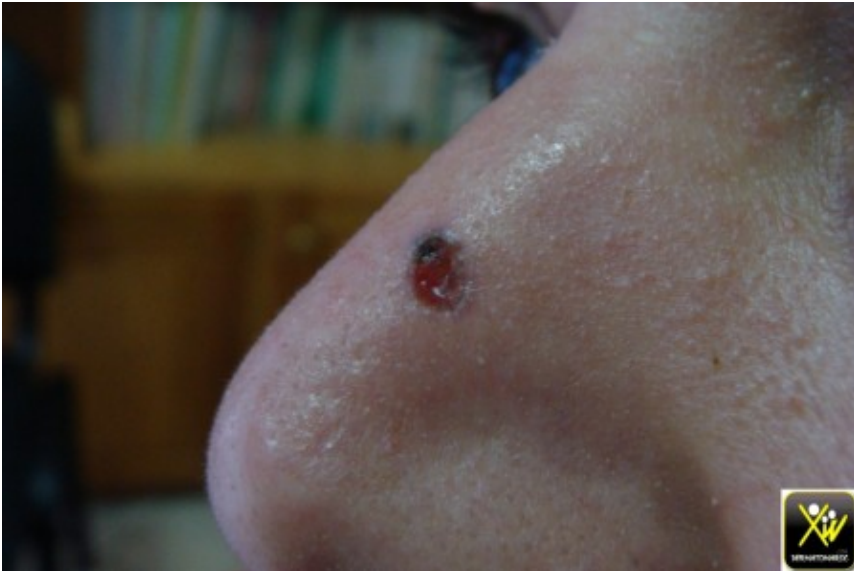

Carcinome baso cellulaire plan cicatriciel.

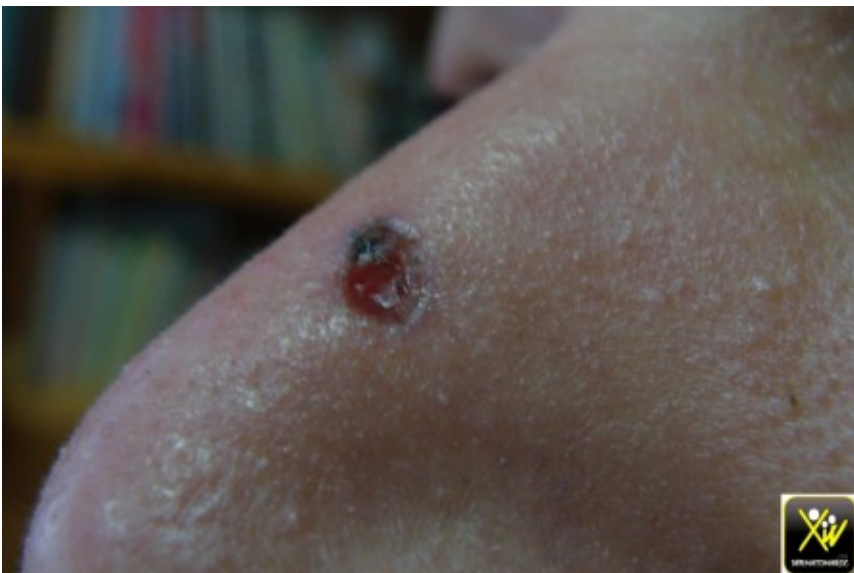

Carcinome baso cellulaire ulcéré.

Le Carcinome baso cellulaire ulcéré, les perles peripherique sont caracteristiques.



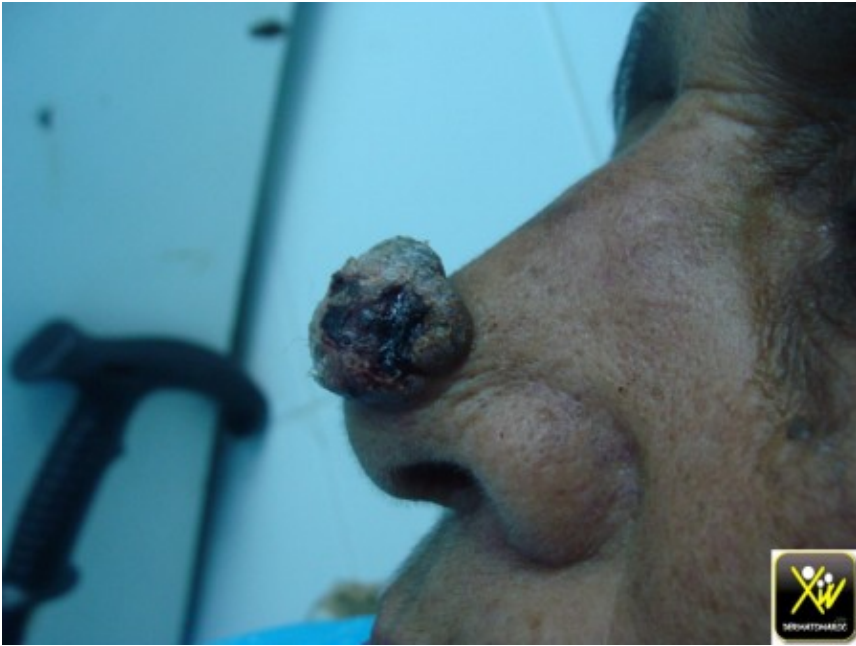Carcinome baso cellulaire ulcéré.



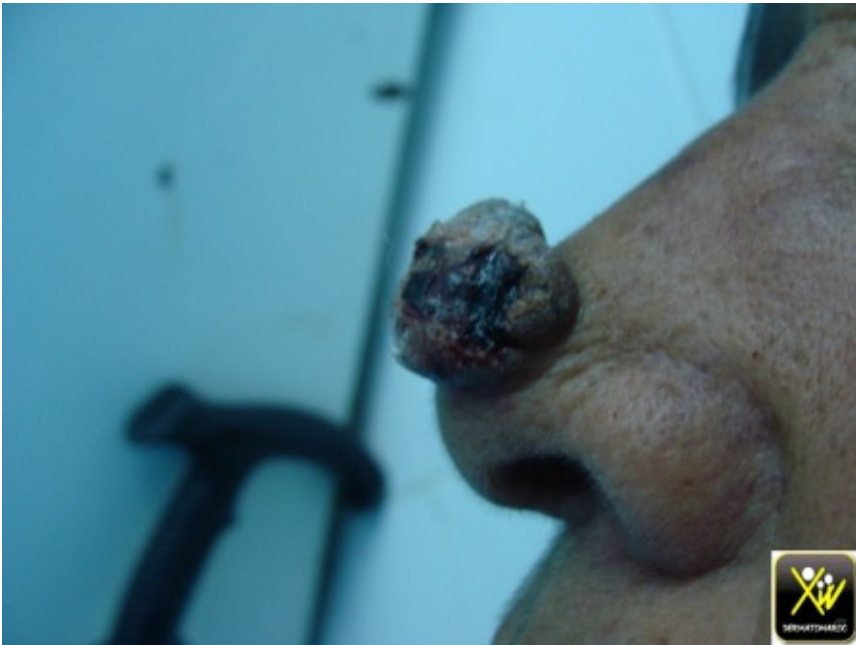Carcinome baso cellulaire ulcéré.

Carcinome baso cellulaire bourgeonnant.

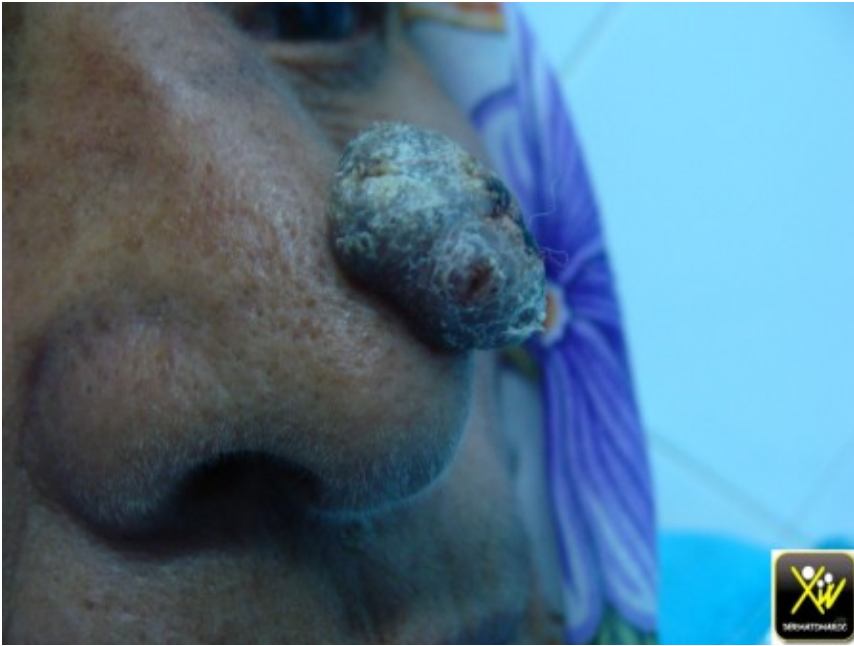
Le Carcinome baso cellulaire bourgeonnant est parfois pediculé, l' exérèse est toujours suivie d'étude anapath.



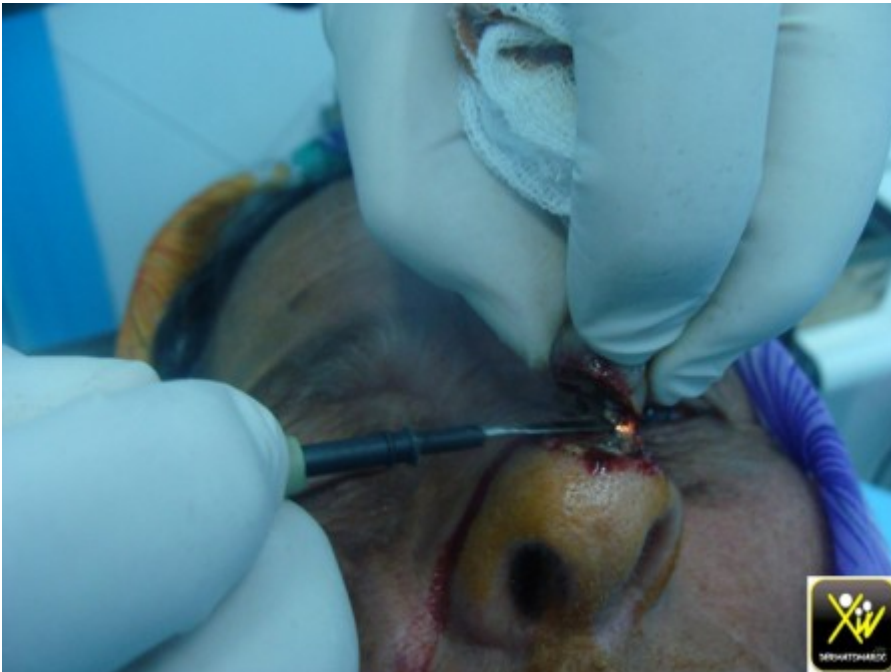abc bourgeonnant.



abc bourgeonnant.



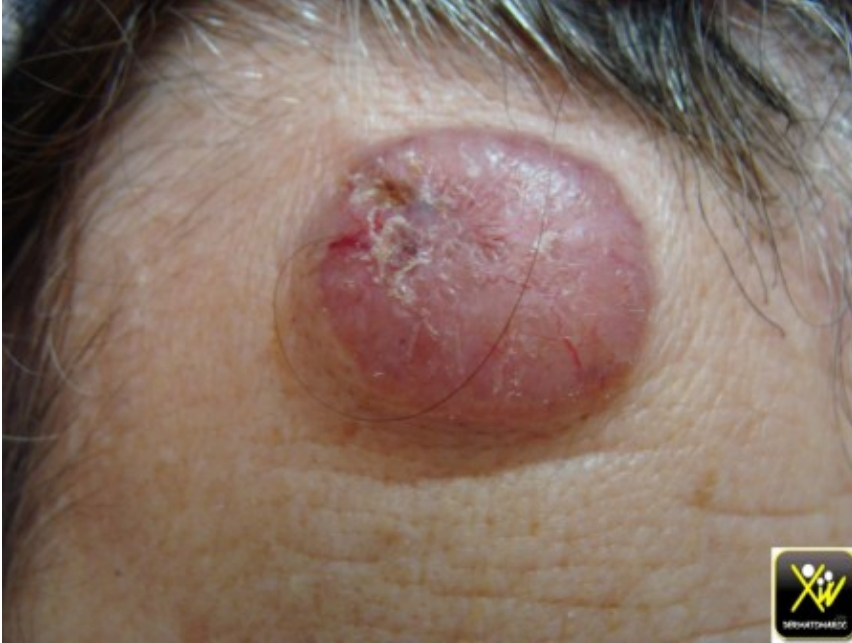ebc bourgeonnant.



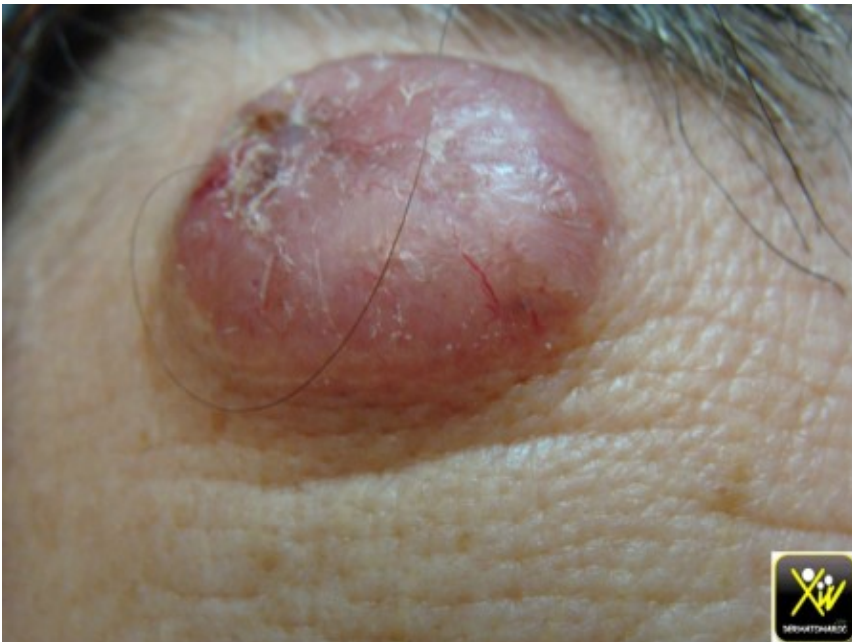Carcinome baso cellulaire

nodulaire.

Le Carcinome baso cellulaire nodulaire est une perle unique parcourue de telangiectasies caractéristiques



Carcinome baso cellulaire nodulaire.

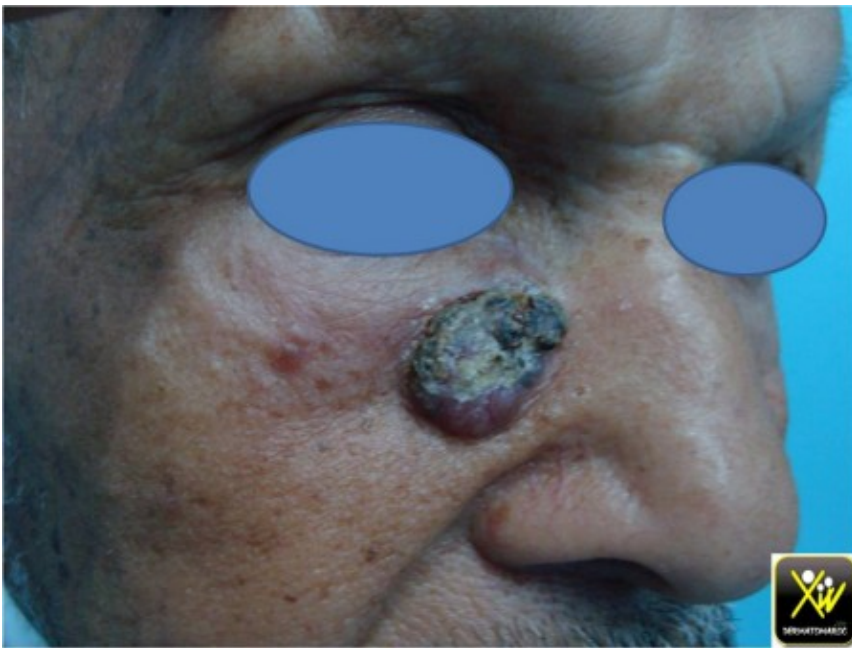


Carcinome baso cellulaire nodulaire.

.

Carcinome baso cellulaire pigmenté.

Le Carcinome baso cellulaire pigmenté peut simuler un mélanome



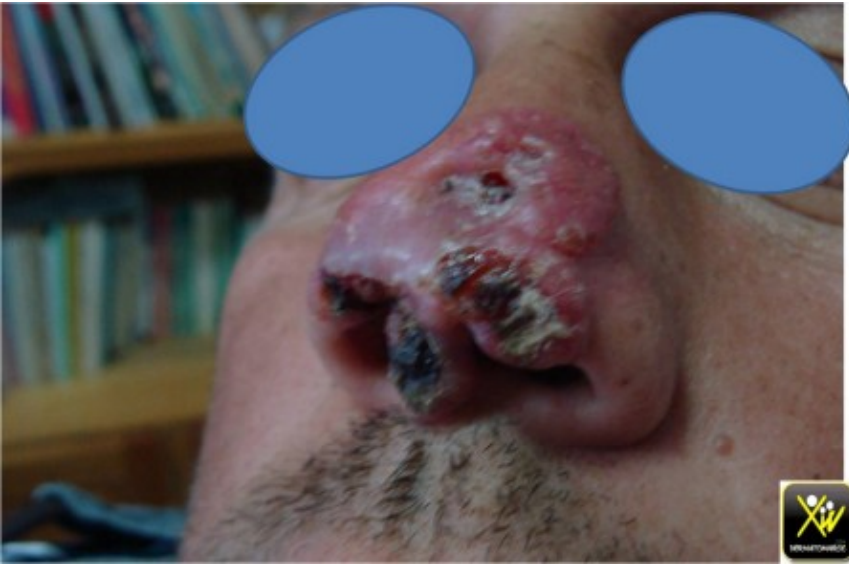Carcinome baso cellulaire pigmenté.

.

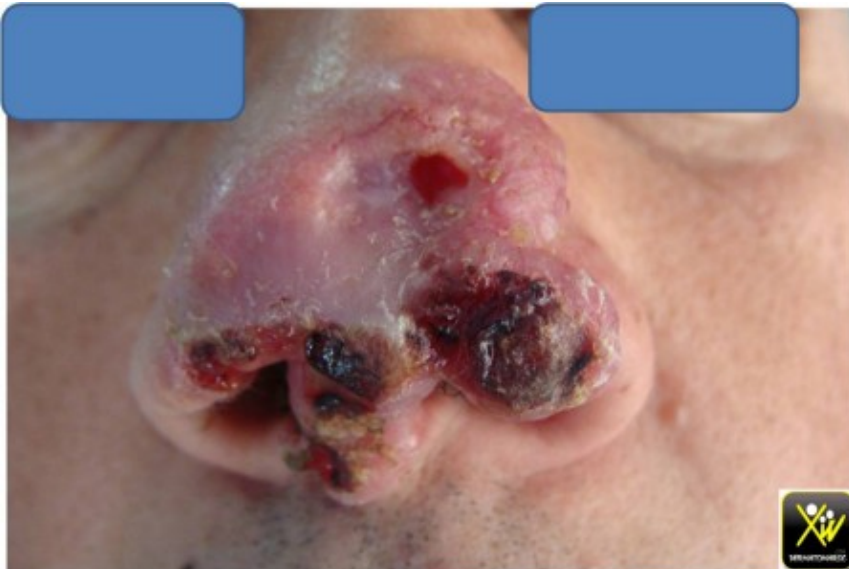L'étude histologique est toujours demandée.

Carcinome baso cellulaire mutilant.

Le Carcinome baso cellulaire mutilant peut dans certain cas donner des métastases.



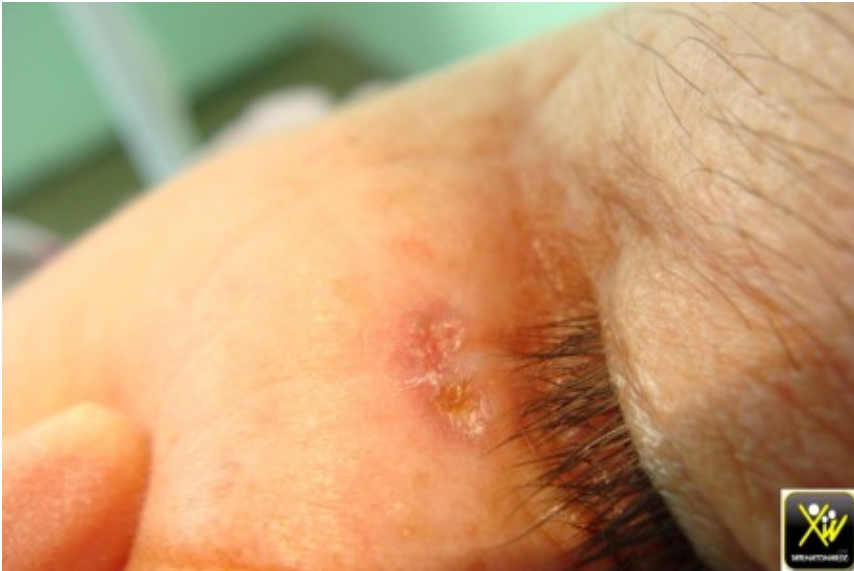Carcinome baso cellulaire mutilant.



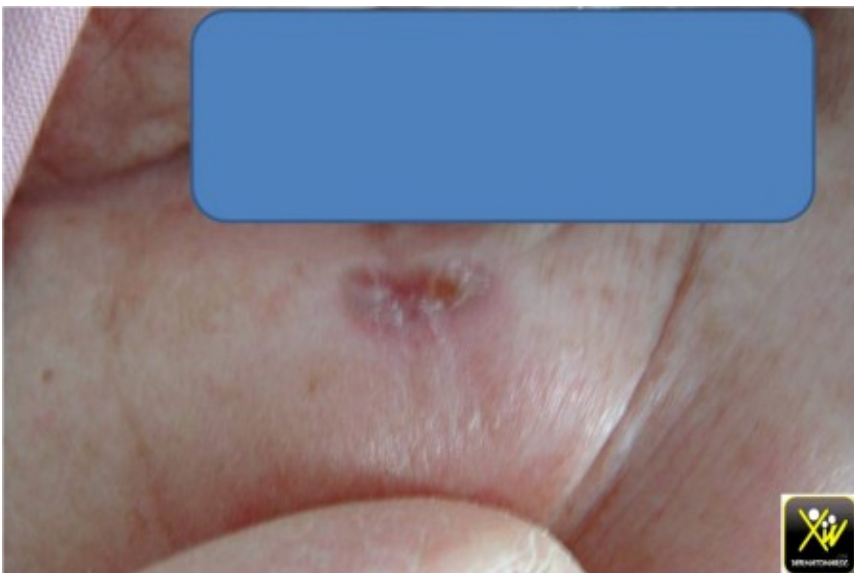Carcinome baso cellulaire mutilant.

Ulcus rodens

Ulcus rodens est une forme clinique du carcinome baso cellulaire.

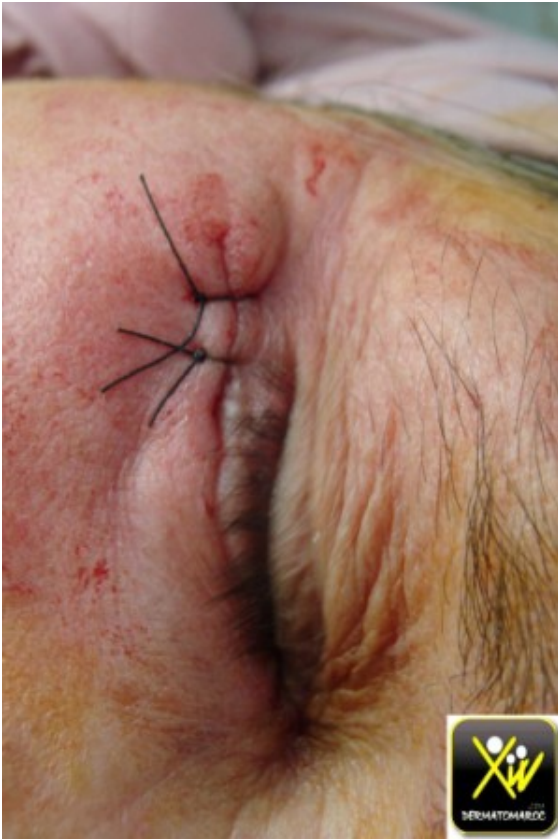

Ulcus rodens



Ulcus rodens

Le meilleur traitement est dans ce cas chirurgical par fuseau simple sans causer d'ectropion.

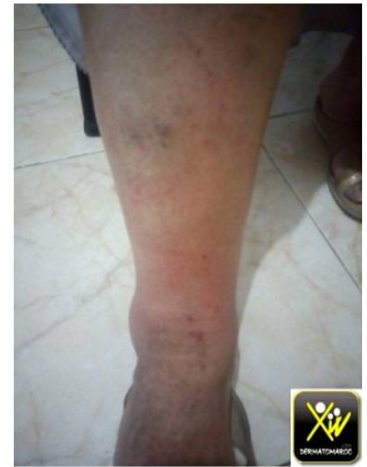
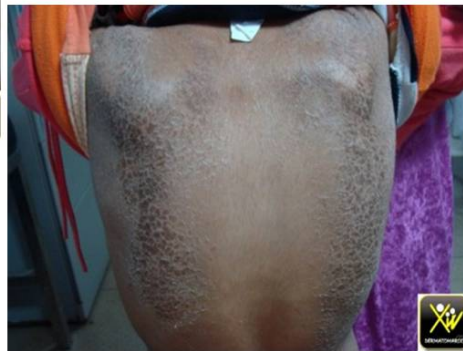
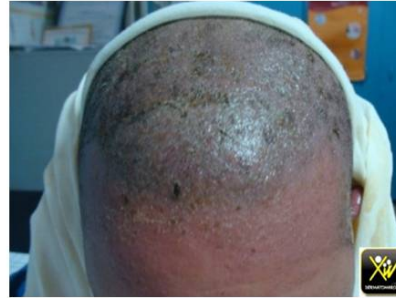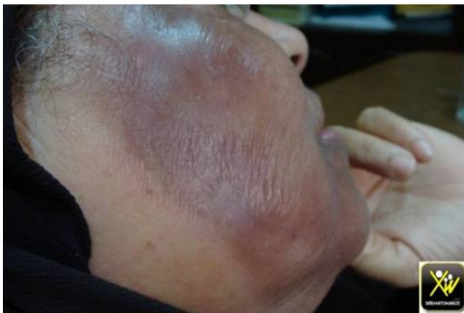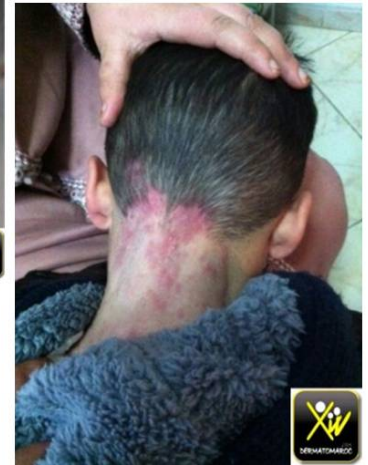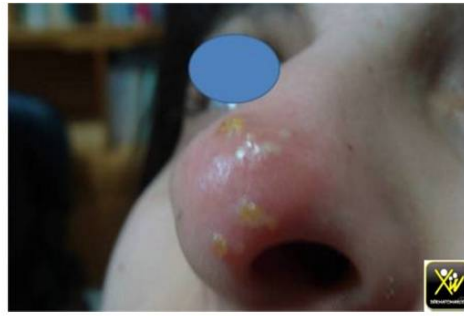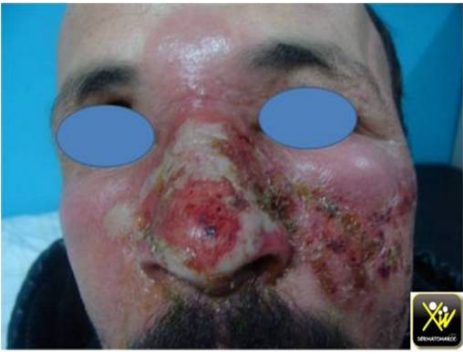Ulcus rodens. exérèse.

Dermatomaroc N4- 11ans.

Dermatomaroc met en ligne avec joie et plaisir la 4e mise a jour, vous y trouverez:

Trois conseils erronés:



- Surtout ne pas rincer
- voila votre pommade.
- Pour avoir de l'appétit.

Quatre cas d'érythème a ne pas rater:

- Un érythème fixe
- le second est suintant
- Le troisième est fébrile
- le dernier est vesiculo pustuleux

Le dernier cas est des plaques avec adenopathies.

Dernire mise a jour le 04-3-2018

Bonne navigation en compagnie de Dermatomaroc.

Dr Douieb AK, dermatologue, webmaster.